

Федеральное государственное бюджетное образовательное учреждение
высшего образования
«Донской государственный аграрный университет»

На правах рукописи

ЗАЯКИНА ДАРЬЯ ИГОРЕВНА

**ДИФФЕРЕНЦИАЛЬНАЯ ДИАГНОСТИКА И ТЕРАПИЯ
ДИСГОРМОНАЛЬНОЙ ДИСПЛАЗИИ МОЛОЧНОЙ ЖЕЛЕЗЫ У
КОШЕК**

06.02.06 – ветеринарное акушерство и
биотехника репродукции животных

ДИССЕРТАЦИЯ

на соискание ученой степени
кандидата ветеринарных наук

Научный руководитель
доктор ветеринарных наук,
профессор Войтенко Л.Г.

п. Персиановский, 2019

Содержание

1. ВВЕДЕНИЕ.....	3
2. АНАЛИЗ ЛИТЕРАТУРЫ И ТЕОРЕТИЧЕСКОЕ ОБОСНОВАНИЕ ВЫБРАННОГО НАПРАВЛЕНИЯ ИССЛЕДОВАНИЯ.....	13
2.1 Современные данные о роли эндокринных нарушений в формировании у плотоядных заболеваний молочной железы мастопатией...	13
2.2 Диагностика, дифференциальная диагностика и классификация у плотоядных заболеваний молочных желез мастопатией.....	37
2.3 Современные методы лечения плотоядных с мастопатией.....	48
3. МАТЕРИАЛ И МЕТОДЫ ИССЛЕДОВАНИЯ.....	58
4. РЕЗУЛЬТАТЫ СОБСТВЕННЫХ ИССЛЕДОВАНИЙ.....	65
4.1 ДИФФЕРЕНЦИАЛЬНАЯ ДИАГНОСТИКА РАЗЛИЧНЫХ ФОРМ МАСТОПАТИИ У КОШЕК.....	65
4.1.1 Инцидентность заболеваний молочной железы и факторы, обуславливающие группу риска у кошек заболеванием мастопатией.....	65
4.1.2 Симптоматика, характер и структура различных форм мастопатии у кошек.....	73
4.1.3 Морфометрическая характеристика различных форм мастопатии у кошек.....	81
4.1.4 Эхографические данные дифференциальной диагностики различных форм мастопатии у кошек.....	87
4.2 ФУНКЦИОНАЛЬНЫЙ СТАТУС У КОШЕК БОЛЬНЫХ РАЗЛИЧНЫМИ ФОРМАМИ МАСТОПАТИИ.....	90
4.2.1 Изменение гематологических параметров у больных кошек различными формами мастопатии.....	90
4.2.2 Изменение гормонального статуса у больных кошек разными формами мастопатии.....	96
4.2.3 Характеристика процессов перекисного окисления липидов у больных кошек мастопатией.....	99
4.3 ОСОБЕННОСТИ ВЕГЕТАТИВНОЙ РЕГУЛЯЦИИ СЕРДЕЧНОГО РИТМА У БОЛЬНЫХ КОШЕК ДИСГОРМОНАЛЬНОЙ ДИСПАЗИЕЙ МОЛОЧНОЙ ЖЕЛЕЗЫ.....	106
4.4 ЭФФЕКТИВНОСТЬ ТЕРАПИИ БОЛЬНЫХ КОШЕК С ДИАГНОЗОМ ДИСГОРМОНАЛЬНАЯ ДИСПАЗИЯ МОЛОЧНОЙ ЖЕЛЕЗЫ.....	111
5. ЗАКЛЮЧЕНИЕ.....	118
6. РЕКОМЕНДАЦИИ ПРОИЗВОДСТВУ.....	120
7. ПЕРСПЕКТИВЫ ДАЛЬНЕЙШЕЙ РАЗРАБОТКИ ТЕМЫ.....	120
8. ЛИТЕРАТУРА.....	121

1. ВВЕДЕНИЕ

1.1 Актуальность темы исследования. Кошки, по данным исторических цит. по В.Э.Аллен [1], В. Амзельруббер, Г. Беме [2] и современных И.М. Беляков, В. А. Лукьяновский [6] публикаций всегда имели особое положение в обществе, отличное от обычных животных, это преданные друзья, домашние лекари, и даже «члены семьи». Многочисленные исследования, проведенные J.Morris, J.Dobson, [148]; С.Йин, [26]; D.J.Argyle, M.J.Brearley, M.M.Turek, [95]; С.В.Волковым, [12]; Д.В. Фомичевой, [76]; М.Н. Якуниной, [90]; Н.А.Татарниковой, М.Г.Чегодаевой, [68]; О.С.Немковой, Н.В.Донковой, [47]; В.И. Горинского, В.В. Салаутина [17] свидетельствуют о резком возрастании среди кошек психосоматических заболеваний, во многом копирующие заболевания человека.

Ветеринарная статистика (Стуруа Н.Т. [66], Козлов Н., [27]) свидетельствует о том, что заболеваемость кошек возросла в 2–5 раз за последние 15–20 лет, при этом на патологию молочной железы приходится от 10,6 до 45,4 процентов, от зарегистрированных случаев в ветеринарных клиниках. Так заболеваемость молочной железы у кошек по данным Мищенко С.Н. [45] различного генеза в настоящее время составила 10,0% от всех обращений за последние 3 года в клиниках г. Ростов на Дону, Новочеркасска и многих городов Ростовской области.

Ряд исследователей, Withrow S.J., Vail D.M., Page R.L., 2013; Уайт Р., [172], считают, что подавляющее число случаев заболеваний молочных желез у кошек составляет мастопатия. В онкологии существует мнение [1,2,3,24], что мастопатия, возникает вследствие дисбаланса нейроэндокринной системы организма и является предраковым заболеванием. По данным представленным Д.А. Пустотиным [58] и А.С. Рыхловым [61], абсолютная гиперэстрогемия и гипопрогестерономия, возникают при гормональном контроле полового цикла и беременности, что сопровождается

ется не контролируемым клеточным делением альвеолярного аппарата молочных пакетов у плотоядных.

Существующие методы защиты здоровья молочной железы, по последним материалам опубликованных Ф. Барр [4,18,19] В.А. Голубевой [18], и А. Гоф [19] у кошек, неэффективны. Проблема дифференциальной диагностики заболеваний молочной железы у кошек в ветеринарии, по мнению большинства практикующих ветеринарных врачей И.Ю. Бибиной [7], А.Н. Мартынова [40] и А.М. Шабанова [86], недостаточно разработана. Поэтому важным является разработка дифференциальной диагностики, а также средств, способов и методов, позволяющих провести восстановительную терапию.

Возникшая проблема, связана с тем, что пролиферативные формы мастопатии с гиперплазией альвеолярного эпителия некоторыми авторами [14,34,64,97,107,121] рассматриваются как факторы, обуславливающие возникновения неопластического процесса в молочной железе плотоядных.

Так, частота развития неоплазии молочной железы у плотоядных, при не пролиферативной форме мастопатии, по данным М.А. Забежинского [22], Е.А. Лаковникова [31], Е.А. Лозовской [35], Т.М. Jacobs [129] и М.Kessler [132] составляет порядка 0,86%, при умеренной пролиферации – 2,34%, а при резко выраженной пролиферации – 31,4%.

1.2 Степень разработанности темы. Заболевания молочной железы у кошек, по данным ветеринарной статистики, представленных в публикациях Л.Н. Сидоренко [62], М.Н. Якуниной [93], Д.В. Фомичевой [75], В.И. Горинского [15] занимают одно из ведущих мест, в структуре заболеваемости этих животных. Этой проблеме посвящены работы М.Н.Якуниной [94], С.П.Ханхасыкова [78], И.Ю. Бибиной [8], Д. В. Трофимцева [71], W. Misdorpa [143], J. Russo [161], К. А. Hahn [125], Е.А. Chandlera [107], L.D. Garrett [122], I.H. Hamelers [124], В. Bonnetta [100], А. Egenvall [118], которые считают, что мастопатия у собак и кошек имеет полиорганный этио-

логию, а процессы пролиферации, секреции и регрессии протекают в молочной железе кошек под непосредственным контролем и участием нейроэндокринной системы организма.

Разработка и внедрение в ветеринарную практику ранней дифференциальной диагностики различных форм мастопатии и выбора рационального эффективного метода восстановительной терапии позволит осуществить защиту здоровья молочной железы животного, что существенно снизит психосоматическую заболеваемость в среде обитания домашних животных. Анализ работ, отечественных [5,11,72,73,92] и зарубежных авторов [98,103,110,115,126,151], как в гуманной медицине, так и в ветеринарной медицине, свидетельствуют о недостаточности работ к степени чувствительности альвеолярной ткани молочной железы функциональным нагрузкам, имеющим место при гормональном контроле полового цикла. В связи с этим недостаточно работ [9,21,41,51,96,105,130,137], посвященных морфологическим изменениям структуры молочной железы, имеющей место в качестве ответной реакции ее ткани на действие парабактериальных нейрогормональных стимулов.

Детализация этих вопросов чрезвычайно важна для объяснения происхождения и развития мастопатии, так как клинические [10,30,108] и экспериментальные [77,99] наблюдения не дают возможности определить причину ее возникновения. Наиболее частой причиной этого состояния по данным [63,74] является дисфункция гипоталамо-гипофизарно-оваральной регуляторной системы.

В связи с этим избирательное гормональное воздействие на железистый аппарат молочной железы не утрачивает до последнего времени своего клинического значения. Исследования [79,81] последних лет, свидетельствуют о том, что рецепторы, находящиеся в железистой ткани молочной железы у плотоядных к половым гормонам, расположены в различных экстрагенитальных структурах – центральной нервной системы, эндотелии со-

судов, миокардиоцитах, урогенитальном тракте [91].

Таким образом, в настоящее время доказано, что патологические процессы, протекающие в молочной железе, в большинстве случаев сочетаются с метаболическими, морфологическими, биохимическими, соматическими расстройствами и вегетативными нарушениями в организме не циклирующей и самки у которой осуществляется гормональный контроль полового цикла.

По наблюдениям И.Ю. Бибиной [7] и В.И. Горинского [16], жизнедеятельность домашних животных подвергается воздействию однотипных факторов, поскольку они находятся рядом с человеком, поэтому гормональный статус организма самок, а также молокообразовательная и молоковыделительная функции молочной железы постоянно изменяются и подвергаются опасности, что может привести к патологии.

Исследованиями С.Н. Мищенко [44], А.С. Рыжлова [61], П.Ф.Терехова [70], Е.П. Космачевой [25], Д.В. Фомичевой [76] и В.И. Горинского [15] установили, что недооценка - особенностей течения патологических процессов в тканях молочной железы: без детальной морфологической и функциональной оценки организма - чревата последствиями назначения адекватной терапии. Так, согласно проведенными ими гистологическими исследованиями биоматериала после оперативного вмешательства - неоплазия молочной железы сочетается с фиброзно-кистозной болезнью в 50,0% случаев. Кроме того, по представленной статистике, неоплазия молочных желез по своему быстрому течению и метастазированию приводит к гибели животного даже после успешной радикальной мастэктомии.

Проведенные В.И. Горинским [17] исследования показали, что результаты эффективности лечения мастопатии с учетом морфофункциональных особенностей кошек сталкивались с серьезными затруднениями, вызванными в расхождении, как в метаболических расстройствах, так и в

определении места дисгормональных нарушений гомеостаза.

Данное обстоятельство обусловлено тем [89], что экстерьерные и типологические особенности, индивидуально-акцентуационные особенности у кошек, которые находятся в совместном проживании в квартире с человеком, могут быть задействованы в нарушении интегративных церебральных систем надсегментарного уровня, прежде всего лимбико-ретикулярного комплекса, о чем сообщали в своих публикациях [89,101,117,119].

К сожалению, данные работы не отражают проблему дифференциальной диагностики и верификацию диагноза заболеваний молочной железы – мастопатией. Ряд исследователей мастопатию [65,82,123] предлагают рассматривать как предраковое заболевание молочной железы, при этом отвергая то, что термином «мастопатия» в экспериментальной онкологии принято обозначать группу заболеваний молочных желез, характеризующихся гиперплазией ее железистой ткани и других структурных элементов.

В организме самок при антиоксидантной недостаточности реализуется роль свободнорадикальных механизмов в повышении встречаемости мутационных нарушений, что приводит к активации процессов перекисидации липидов. В то же время данные о состоянии системы «перекисное окисление липидов – антиоксидантная защита» и прогностической значимости исследования антиоксидантного статуса у больных кошек с овариальными нарушениями и мастопатией отсутствуют.

В ветеринарной онкологии и гинекологии, кроме лучевой и химиотерапии, наиболее широкое применение нашли преимущественно фотодинамическая, гипертермическая и иммунотерапия, апробированная Nahn K.A., [125]; L.J.Gabor [120]; Withrow S.J., Vail D.M., Page R.L., [172]; A.C. Уайт Ричард., [60], с достаточной терапевтической эффективностью. В связи с этим попытки консервативного лечения мастопатии

кошек проводились только с использованием противоопухолевых цитостатиков.

Несмотря на многочисленные опубликованные материалы по изучению заболеваний молочной железы у кошек, проблема дифференциальной диагностики и лечения в настоящее время не решена, о чем свидетельствует значительное количество животных, поступающих в ветеринарные клиники различных организационно-правовых форм собственности, с мастопатией у кошек.

В связи с выше изложенным, возникла необходимость изыскания информативных и объективных методов ранней диагностики и эффективных средств лечения мастопатии различного генеза у кошек.

1.2 Цель исследования . Целью работы явилась разработка критериев дифференциальной диагностики разных форм мастопатии у кошек и обоснование комплексной терапии дисгормональной дисплазии молочной железы с применением гормонального препарата в комбинации с рекомбинантным интерфероном, в сочетании с антиоксидантными препаратами.

Задачи исследования:

– разработка алгоритма дифференциальной диагностики заболеваний молочной железы у кошек с использованием детерминационного анализа в современных компьютерных технологиях;

– определение информативности и объективности ультразвукового сканирования, как дополнительного метода, при комплексной диагностике разных форм мастопатии у кошек и её возможных осложнений;

– установление изменения морфологических, биохимических, метаболических и гормональных параметров организма, а также состояния статуса системы «перекисное окисление липидов – антиоксидантная защита» у кошек больных мастопатией;

– изучение функционально обоснованной терапевтической эффективности применения препарата «Зитазониум» в комбинации с препара-

том «Фелиферон» в сочетании с комплексом антиоксидантных препаратов при дисгормональной дисплазии молочной железы у кошек репродуктивного возраста.

Объект исследований. Кошки с нарушением функции молочной железы. Молочная железа. Препараты «Зитазониум», «Фелиферон». Комплекс антиоксидантных препаратов. УЗИ-аппарат.

Предмет исследования. Состояние гомеостаза организма животного. Кровь и ткани молочной железы здоровых и больных кошек. Клинические, морфологические, цитологические, гистологические, биохимические и гормональные исследования.

1.4 Научная новизна.

– доказана достоверность ультразвукового сканирования молочной железы, как дополнительного метода диагностики, а также определена «группа» риска в возникновении мастопатии у кошек, с использованием детерминационного анализа в современных компьютерных технологиях;

– впервые получены материалы о высокой диагностической ценности параметров системы «перекисное окисление липидов – антиоксидантная защита», для верификации диагноза у кошек с овариальными нарушениями и различными формами мастопатии;

– впервые показано, что развитие дисгормональной дисплазии молочной железы у кошек в 46,6% случаев сопровождается нарушением сердечного ритма и повышением влияния парасимпатической системы, что приводит к кардиопатии;

– разработаны критерии для назначения больным кошкам препаратов, «Зитазониум» и видоспецифичного рекомбинантного интерферона «Фелиферон», в сочетании с антиоксидантными препаратами;

– проведена сравнительная оценка и определена терапевтическая эффективность препаратов «Зитазониум» в комбинации с рекомбинантным интерфероном «Фелиферон» при паллиативной гормоно -

иммунотерапии, у кошек больных дисгормональной дисплазией молочной железы;

– доказано, что длительное применение комплексной гормональной, иммунной (адьювантной) и антиоксидантной терапии клинически, функционально и морфологически эффективно, что сопровождается снижением уровня эстрогенов, нормализацией системы «перекисное окисление липидов – антиоксидантная защита» со снижением частоты вариабельности сердечного ритма.

1.5 Теоретическая и практическая значимость работы. В работе разработаны пути оптимизации дифференцированной диагностики у кошек овариальных нарушений и дисгормональной дисплазии молочной железы с использованием комплексных методов исследования. Обоснована информативность и достоверность ультразвукового сканирования молочной железы, как дополнительного метода дифференциальной диагностики мастопатий. Дано научно-экспериментальное обоснование применения и переносимости препаратов «Зитазониум», в комбинации с рекомбинантным интерфероном «Фелиферон», у кошек для паллиативной гормоно-иммунотерапии дисгормональной дисплазии молочных желез у кошек в инкурабельных случаях.

Полученные результаты позволили установить степень распространенности различных форм мастопатии у кошек в г. Ростов на Дону, Новочеркасск и других городов Ростовской области. Полученные результаты позволяют рекомендовать ветеринарным клиникам определение продуктов перекисного окисления липидов и антиоксидантов в качестве диагностических маркеров и индикаторов метаболических нарушений при различных формах мастопатии. Апробирован и предложен рациональный метод лечения дисгормональной дисплазии молочных желез у кошек с нормализацией гормонального статуса и системы «перекисное окисление липидов – антиоксидантная защита».

В диссертационной работе получены материалы, которые использованы:

– практикующими ветеринарными специалистами ветеринарных клиник различных организационно-правовых форм собственности г. Ростов на Дону, г. Новочеркаска и других городов Ростовской области, при установлении дифференциального диагноза на мастопатию, профилактику и лечение дисгормональной дисплазии молочной железы у кошек;

– в учебном процессе ФГБОУ ВО Донской ГАУ. ФГБОУ ВО Саратовский ГАУ, ФГБОУ ВО Волгоградский ГАУ, ФГБОУ ВО Воронежский ГАУ при изучении дисциплин «Акушерство и гинекология», ветеринарная хирургия, фармакология, на курсах повышения квалификации практикующих ветеринарных врачей.

Методология и методы исследования. Методика исследований основана на применении современного оборудования. Экспериментальные и клинические исследования выполнены с использованием методики планирования экспериментов путем формирования (по принципу аналогов) подопытных и контрольных групп кошек с заболеванием молочной железы. При обработке экспериментальных и клинических данных были использованы методы математической статистики с применением современных компьютерных технологий.

1.6 Положения, выносимые на защиту:

– дифференцированная диагностика различных форм мастопатии должна проводиться с использованием УЗИ-, цито-, гормональных и гистологических методов;

– гормонально-метаболические показатели у кошек больных дисгормональной дисплазией молочных желез характеризуются большей специфичностью кетодиенов и сопряженных триенов в сравнении с прогестероном, большей чувствительностью диеновых конъюгатов, чем пролактина. Чувствительность показателей супероксиддисмутазы с показателями эст-

радиола сравнимы и сопоставимы, а снижение уровня аскорбата может иметь большее диагностическое значение, чем повышение уровня пролактина;

– применение препаратов «Зитазониум», в комбинации с «Фелиферон», при дисгормональной дисплазии молочной железы у кошек эффективно, что сопровождается достоверным снижением эстрогенов в крови и нормализацией системы «перекисное окисление липидов – антиоксидантная защита».

Степень достоверности и апробация результатов. Основные положения, заключение и практические предложения, сформулированные в диссертации, отвечают целям и задачам работы, а клинические, диагностические и экспериментальные исследования проведены на сертифицированном современном оборудовании. Достоверность полученных результатов проанализирована и подтверждается статистической обработкой данных.

Результаты диссертационной работы доложены, обсуждены и одобрены на ежегодных научно-практических конференциях профессорско-преподавательского состава, научных сотрудников и аспирантов ФГБОУ ВО Донской ГАУ (п. Персиановка, 2016–2018); ФГБОУ ВО Саратовский ГАУ (Саратов, 2017–2018); Международной научно-производственной и учебно-методической конференции «Молодые ученые в решении актуальных проблем науки» (Владикавказ, 2017); на XVI Международном симпозиуме «Состояние и перспективы развития практикующей ветеринарной медицины» (Москва, 2018); Всероссийской научно-практической конференции Северо-Западного региона РФ (Санкт-Петербург, 2018).

Личный вклад соискателя. Комплексные исследования по материалам диссертационной работы, с использованием клинических, цитоморфологических, ультразвуковых, гематологических, биохимических методов, а также статистической обработки полученных данных, проведены лично автором.

Публикации. По результатам исследований опубликовано 6 печатных работ, в том числе 3 – в изданиях, рекомендованных ВАК Минобрнауки РФ. Общий объем публикаций - 3,85 п.л. из них 2,25 п.л. принадлежит лично автору.

Объем и структура диссертации. Диссертационная работа изложена на 138 страницах компьютерного текста, состоит из введения, обзора литературы, материалов и методов исследований, собственных исследований, заключения, рекомендаций производству, списка литературы. Работа иллюстрирована 20 таблицами, 37 рисунками. Список литературы включает 170 источников, в том числе 78 иностранных авторов.

ГЛАВА 2. АНАЛИЗ ЛИТЕРАТУРЫ И ОБОСНОВАНИЕ ВЫБРАННОГО НАПРАВЛЕНИЯ ИССЛЕДОВАНИЙ

2.1 Современные данные о роли эндокринных нарушений в формировании у плотоядных заболеваний молочной железы мастопатией

Основным назначением домашних животных, особенно собак и кошек как «друг» человека является не хозяйственная деятельность, а удовлетворение его психологических и духовных потребностей цит. по [1,64,69].

В течение последних десяти лет на различных конференциях [38, 76,171] и симпозиумах [39,128,150] разного уровня интенсивно обсуждается проблема «гуманизации» ветеринарной медицины мелких непродуктивных животных и роли ветеринарного врача в этом процессе. Современное здравоохранение [83.88] воспринимает домашних животных не только как объект моделирования патологических состояний, но и рассматривает как метод терапии неизлечимых заболеваний человека, особенно у детей.

Поскольку в настоящее время появились публикации [104,154] о взаимодействии человека и домашних животных, и изменяющейся роли последних, особенно кошек, в обществе человека, необходимо развитие программы пет-терапии и роли домашнего питомца в социальной поддержке хозяина, охране здоровья, а также участие в терапии заболеваний при участии домашних животных [42,142].

Больное животное всегда доставляет своему владельцу множество неудобств, выраженных в переживаниях, дополнительных материальных затратах и хлопотах по уходу. Кроме того, содержание плотоядных в домашних условиях и возникновение в связи с этим взаимоотношений между жильцами и домашними питомцами ставят перед практикующей ветеринарной службой этические вопросы. Выход из создавшей ситуации

требует выполнения диагностических и терапевтических мероприятий, направленных на сохранение жизнеспособности домашних животных. Для того чтобы снизить риск возникновения патологий у кошек на определенном жизненном пространстве, необходимо выполнять ряд профилактических мероприятий. В первую очередь это касается выявления наиболее распространенных патологий для кошек, содержащихся в городских квартирах на ограниченной территории, когда хозяин вынужден проводить гормональный контроль половых циклов и беременности.

Современные статистические данные в ветеринарной медицине [48,59,67,87,144] показывают, что в структуре инфекционных, инвазионных и незаразных заболеваний домашних животных, болезни молочной железы выявляются с частотой 13,5–30,0%, а на протяжении последних десятилетий отмечается рост заболеваемости до 37,95%.

Наблюдениями последних лет представлены [19,28,52,109], которые отмечают тенденцию к росту заболеваемости молочных желез мастопатией у кошек разного репродуктивного возраста, не зависимо от количества беременностей.

В гуманной медицине [66,138] термин мастопатия принято определять, как обобщенное название изменений альвеолярной ткани молочных желез, значительно отличающихся между собой по клиническим симптомам и проявлениям, которая вынуждает рассматривать мастопатию как предраковое заболевание [5]. Самой распространенной формой мастопатии является фиброзно-кистозная болезнь [13,57,114], которая встречается в 43,0–58,0 % случаев, а при сочетании с заболеваниями матки и яичников [60] фиброзно-кистозная болезнь диагностируется в 61,6% случаев.

В отечественной [20,29] и зарубежной [127,134] научной литературе в настоящее время существует более 30 терминов, употребляемых при клиническом и морфологическом описании патологических изменений в молочной железе, которые обозначаются как мастопатия.

При онкологическом процессе у кошек ее владелец подвергается длительной депрессии, безысходному психологическому стрессу и попадает в материальную зависимость от этого заболевания у любимого питомца [36]. При заболевании питомца злокачественными опухолями владелец кошки, чаще всего, проходит, все стадии психоэмоционального состояния и подвергается риску психосоматического заболевания, характерного при тяжелых и длительных болезнях, сходного с болезнью питомца.

Функция молочной железы у кошек, заключающаяся в мамогенезе и лактопоэзе, зависит от многих экзогенных и эндогенных факторов [32].

Молочная железа (*glandula lactifera*) - железистый орган, состоящий из 6 долей каждая из которых оканчивается соском, в ней функция и регуляция функций тесно связаны с половой системой. Составные части молочной железы: железистая ткань, выводные протоки, интерстициальная соединительная ткань, кровеносные и лимфатические сосуды и нервы. Паренхима железы состоит из железистых альвеол и выводных протоков. От альвеол протоков отходят мелкие протоки; собираясь вместе они формируют средние протоки [1,26].

Молочные железы по строению сложные, разветвленные альвеолярные железы; состоят из секреторных отделов и выводных протоков. Концевые секреторные отделы в нелактирующей молочной железе представлены слепо заканчивающимися трубочками – альвеолярными молочными ходами. Стенка этих альвеолярных молочных ходов выстлана низкопризматическим или кубическим эпителием, снаружи лежат отростчатые миоэпителиальные клетки. С началом лактации слепой конец этих альвеолярных молочных ходов расширяется, приобретает форму пузырьков, т.е. превращается в альвеолы. Стенка альвеолы выстлана одним слоем низкопризматических клеток - лактоцитов. На апикальном конце лактоциты имеют микроворсинки, в цитоплазме хорошо выраже-

ны гранулярный и агранулярный ЭПС, пластинчатый комплекс и митохондрии, микротубулы и микрофиламенты. Лактоциты секретируют казеин, лактозу, жиры апокриновым способом. Снаружи альвеолы охватываются звездчатыми миоэпителиальными клетками, способствующими выведению секрета в протоки [37].

С альвеол молоко выделяется в млечные ходы (эпителий 2-х рядный), которые далее в междольковых перегородках продолжают в млечные протоки (эпителий 2-х-слойный), впадающие в молочные синусы (небольшие резервуары выстланы 2-х-слойным эпителием) и короткими выводными протоками открываются на верхушке соска.

Молочная железа кошек по данным исследованиям [23] богата кровеносными сосудами. Каждая альвеола окружена густой сетью капилляров. По артериям кровь идет к молочной железе, а по молочной вене возвращается к сердцу. Артерии залегают глубоко в теле животного; вены же лежат более поверхностно [113]. В отличие от других желез, вырабатывающих секреты, молочная железа выводит свой секрет наружу не постоянно по мере выработки, а периодически, при специфических воздействиях – сосании [116].

К моменту рождения оказываются сформированными соски, связочный аппарат и междольковые перегородки [133]. От рождения до половой зрелости развитие молочных желез характеризуется прогрессивным ростом системы протоков [131].

С наступлением половой зрелости в молочной железе происходят значительные изменения, сопровождающиеся ростом и развитием окончаний молочных протоков. В период беременности увеличивается число протоков, наблюдается разрастание его концов и появление значительного количества альвеол [141]. При лактации функциональная активность всех пяти пар молочных пакетов различна и зависит от количества

котят. Наиболее активно лактируют паховые пакеты, тогда как в грудных активность лактации выражена более слабо [32].

Рост молочной железы контролируется гормонами яичников, аденогипофиза и надпочечников [46,49].

Н. Bolduzser [103] описал следующую схему гормональной индукции развития молочной железы у кошек для лактогенеза (ГР – гормон роста; П – прогестерон; Пр – пролактин).

Следовательно, в процессе развития молочных желез важная роль отводится гормонам яичников [50,84,85]. Эстрогенные гормоны яичников, а также синтетические эстрогены способствуют образованию и росту мелких, средних и крупных молочных протоков железы, развитию альвеол и молочных долек [43]. Желтое тело яичников вырабатывает гормон – прогестерон, который ускоряет рост мелких, средних и крупных протоков, а прогестерон вместе с эстрогенами необходим для развития дольчатой альвеолярной структуры [58]. Действие эстрогенов и прогестерона на развитие молочных желез проявляется слабо с удаленным гипофизом, а это означает, что половые стероиды влияют на молочные железы двумя путями: стимулируя высвобождение гормонов аденогипофиза (соматотропного, адренокортикотропного и пролактина) и воздействуют непосредственно на ткань железы (при наличии гормонов аденогипофиза).

Секреторный процесс осуществляется непосредственно в клетках эпителия альвеол и мелких протоках, причем каждая эпителиальная клетка производит все составные части молока. Образующийся продукт выделяется в полость альвеол, накапливается в них, переходя в процессе сосания в протоки и молочный синус [67].

Процесс молокообразования заключается в усилении кровоснабжения молочных желез. Кровь клетками железистого эпителия перерабатывается и вместе с верхушкой клетки выводится, в полость альвеолы

в виде готового секрета. По данным исследования [1], под влиянием ферментов и гормонов предшественники молока в полости альвеол подвергаются ферментативному расщеплению и всасываются обратно в кровь [140].

В молочной железе нелактующих животных непрерывно идет реабсорбция составных частей молока в кровь [102]. Механизм реабсорбции представлен в молочной железе микроворсинками апикальной части клеток, кроме того, ворсинки в складках слизистой оболочки выводных протоков также выполняют функцию аппарата реабсорбции [110].

Вещества крови проникают через сосудистую стенку капилляра в эпителиальную клетку альвеолы (эндотелий, межклеточные пространства и мембрана), в которой синтезируется молоко [92]. Молекулы аминокислот, глюкозы, ацетата и ряда других, по данным [11], диффундируют.

В синтезе молока большую роль играет комплекс Гольджи, где первично синтезируются крупные вакуоли и мембраны. Афферентная импульсация при сосательных стимулах способствует секреции пролактина для поддержания лактопоэза [60].

После окончания лактации, которая длится около месяца, наступает фаза функционального покоя, которая регулируется центральной нервной системой, гипоталамусом, гипофизом и яичниками образуя единую морфофункциональную структуру – лактационную доминанту [14].

Лактационный центр, расположенный на дне третьего желудочка гиппокампа коры больших полушарий в гипоталамусе, взаимодействует с другими центрами и регулирует подготовку молочной железы к секреции, выведению молока и лактации [28].

При этом нейрогуморальная регуляция функции молочной железы и ее маммогенеза осуществляется супраоптическими и паравентрикулярными ядрами гипоталамуса в промежуточном мозге, которые посредством выделяемых гонадотропинов воздействуют на аденогипофиз, который вырабатывает фолликулостимулирующий, лютеонизирующий, лютеотропный, аденокортикотропный, тиреотропный и соматотропный гормоны [54].

Гонадотропины гипоталамуса накапливаются в синусах нейрогипофиза, откуда они выделяют гормоны – окситоцин и пролактин [1]. Конечной точкой приложения этих гормонов являются миоэпителиальные клетки секреторной альвеолы молочной железы [34, 62].

В связи с активацией функции яичников по достижении половой зрелости кошкой и включения в сексуальную доминанту и гормональную систему эстрогенов, гипоталамус начинает активизировать выработку гонадолиберинов – предшественников фолликулостимулирующего, лютеонизирующего, лютеотропного, аденокортикотропного, тиреотропного и соматотропного гормонов, которые поддерживают выработку эстрогенов, участвующих также в активации железистой ткани молочной железы [5].

Одновременно нейрогипофиз выбрасывает в кровь гормоны окситоцин и пролактин, которые активируют секрецию альвеолярного аппарата с выделением в просвет молочных протоков секрета – молока [60].

Однако в случае отсутствия беременности и родов лактопоз не поддерживается и возникает парадоксальная ситуация, при которой извращаются пролиферативные процессы в клетках железистой ткани молочной железы, что приводит к неуправляемому патологическому клеточному делению – мастопатии.

По определению некоторых исследователей [78,98,117,145], мастопатия, характеризующаяся нарушением кровообращения, иннерва-

ции, лимфообращения, а также соотношений железистого и соединительнотканного компонентов, а в последующие и регрессивные изменения тканей молочной железы.

Само понятие мастопатии у мелких домашних животных в частности кошек, до настоящего времени вызывает споры у ветеринарных специалистов. По мнению [92], - мастопатия - это неуместный термин для животных, так как может обозначать любую недифференцированную патологию молочных желез и часто подразумевает рак (Ричард А.С. Уайт, [49].; Morrison W. В., [149].).

По данным других исследователе [152] мастопатия - это дисгормональный гиперпластический процесс в молочной железе. По определению Всемирной организации здравоохранения, это фиброзно-кистозная болезнь, характеризующаяся широким спектром пролиферативных и регрессивных изменений тканей молочной железы с ненормальным соотношением эпителиального и соединительнотканного компонентов (Летягин В.П., [33]).

Мастопатия является доброкачественным заболеванием. Однако в ряде случаев данная патология может явиться промежуточной стадией в развитии злокачественного процесса. Поскольку доброкачественные заболевания и рак молочных желез имеют много общего в этиологических факторах и патогенетических механизмах, факторы риска развития мастопатии и рака молочных желез во многом идентичны.

В настоящее время В.А. Голубевой, [14] и К. Хигинс [81] не выявлено ни одного специфического фактора риска развития мастопатии, поскольку она - мультифакторное заболевание, связанное как с генетическими факторами, так и с факторами окружающей среды.

Для терминологического обозначения мастопатии используется более 30 синонимов. В Международной классификации болезней данная нозологическая форма обозначается как доброкачественная дисплазия

молочно железы. В зарубежной литературе часто используется термин доброкачественная болезнь молочно железы. В отечественной литературе обычно применяют термины мастопатия, фиброаденоматоз, дисгормональная гиперплазия молочно железы.

Существует большое количество классификаций дисгормональных дисплазий, каждая из которых более или менее полно отражает прогрессивные (гиперплазия, пролиферация долек, протоков, соединительной ткани) и регрессивные (атрофия, фиброз, кистообразование) изменения в органе (Е.П. Куприянова, [30].).

По данным Л.А. Чумаченко [85] и С.С. Chang [106] гистологическая классификация Всемирной организации здравоохранения в 1984 году мастопатии получила определение как фиброзно - кистозная болезнь, характеризующаяся широким спектром пролиферативных и регрессивных изменений тканей в молочные железы с ненормальным соотношением эпителиального и соединительнотканного компонентов.

Минздрав России еще в 1985 году предложил клинкорентгенологическую классификацию мастопатии, которой чаще всего и пользуются в настоящее время.

I. Диффузная мастопатия:

- преобладание железистого компонента (аденоз);
- преобладание фиброзного компонента (фиброаденоматоз);
- преобладание кистозного компонента;
- смешанная форма (фиброзно-кистозная мастопатия).

II. Узловая мастопатия.

III. Доброкачественные опухоли и опухолеподобные процессы:

- аденома;
- фиброаденома;
- внутрипротоковая папиллома;
- киста.

IV. Особые формы:

листовидная (филлоидная) опухоль.

А.А. Стрельников [65] и С.В. Козлов [27] из множества классификаций мастопатий, выделили следующие ее формы:

Диффузные	Локализованные
- кистозная	- узловая
- фиброзная	- киста молочной железы
- фиброзно-кистозная	- внутритротоковая аденома.

Классификация мастопатии до последнего времени не принята ВОЗ [136,146]. В настоящее время существуют классификации дисгормональных дисплазий, каждая из которых отражает гиперплазию, пролиферацию долек, молочных протоков, соединительной ткани, а также ратрофию, фиброз и кистообразование изменения.

Известна классификация ВОЗ от 1984 года [цит. по Н. И. Переводчиковой, С.С. Chang [53], по которой мастопатии подразделяются на три основных типа:

– физико-химическая – основную роль в этиологии мастопатии молочной железы играют различные физические и химические факторы [20,143];

– вирусная – онковирусоподобные частицы (VLP) представлены в клетках молочных желез кошек [147];

– дизонтогенетическая – в период эмбриогенеза некоторые клетки становятся зачатком опухоли [170];

– полиэтиологическая – биологические, физические, химические, гормональные и метаболические факторы превращают альвеолярные клетки в опухолевые [156,166,169].

Ряд авторов [157,168] мастопатию предлагают классифицировать по степени пролиферации:

- фиброзно-кистозная мастопатия без пролиферации эпителия альвеол железистой ткани;
- фиброзно-кистозная мастопатия с пролиферацией эпителия альвеол железистой ткани;
- мастопатия с атипической пролиферацией эпителия железистой ткани.

Однако существует мнение [165], что некоторые формы мастопатии могут иметь предраковое значение, в частности, непролиферативная форма фиброзно-кистозной болезни [155].

Фиброзно-кистозная мастопатия является доброкачественным заболеванием и является промежуточной стадией в развитии пролиферативного процесса [160].

Поскольку мастопатия и доброкачественные заболевания молочных желез имеют много общего в причинах возникновения и механизмах развития патологического процесса в молочной железе, степень риска развития мастопатии и рака молочных желез во многом типичны и одинаковы [163].

Рассмотрев только три классификации, можно сделать вывод, что несмотря на многообразие морфологических форм, нет четкой систематизации нозологических групп данной патологии.

Мастопатия у человека и других млекопитающих представляет собой гетерогенные заболевания, имеющие сложную клиническую и гистологическую картину, что затрудняет диагностику и терминологическое обозначение диффузных процессов, происходящих в молочной железе при гормональном контроле функции яичников и регулярности овуляции. Классификация ВОЗ узловых образований в молочных железах женщин значительных разногласий у специалистов гуманитарной медицины [153,162] не вызывает, в то время как в отношении диффузных форм они до конца не определились.

В то же время у ветеринарных специалистов [135,159], изучающих гормональный контроль половых циклов у плотоядных, возникают сомнения относительно механизма возникновения мастопатии. Так как в этой цепи событий при гормональном контроле у самок плотоядных цикличности полового акта в принципе не может быть. Поскольку дача гормональных препаратов происходит не регулярно, а спорадически, перед проявлением расчетного времени стадии эструса полового цикла.

По данным [158,164] мастопатия различной этиологии составляют от 8,0 до 12,0% от общего числа заболевших неоплазией кошек. Некоторые авторы, [112] считают, что среди заболеваний кошек мастопатия по распространенности занимает второе место после опухолей кожи. Однако многие исследователи [139] по частоте встречаемости и ее последствиях для кошек ставят мастопатию на первое место.

В настоящее время не выделено специфических индикаторов развития данного заболевания. Мастопатия – это заболевание, связанное как с генетическими факторами, так и с фенотипическими факторами.

Некоторые исследователи [111] предпочитают рассматривать многообразие факторов, способствующих возникновению и развитию патологии молочных желез пролиферативного характера.

К генотипическим и фенотипическим факторам [82] повышенного риска относятся:

- стрессовые ситуации;
- нейроэндокринные нарушения;
- наследственность;
- ложная беременность;
- различные нарушения полового цикла.

Многие авторы [21,41,62,80,105] неопластический процесс молочной железы относят к эндокринно-зависимым опухолям. При этом в генезе эндокрино-зависимых неоплазий играет роль не избыток или недо-

статок гормонов, а нарушение гормонального баланса и системы «перекисное окисление липидов – антиоксидантная защита».

Нарушение или выпадение на время, по данным А. Г. Черемисинова [84], звена в гормональной системе ведет к изменениям в состоянии функций, которые обеспечивают соответствующий метаболический и гормональный статус. По данным [132] выявлялся факт метаболической и гормональной нестабильности, который привел к развитию определенного типа неоплазий.

Существуют в научной литературе [11,35,70], многочисленные доказательства гормональной стимуляции появления неоплазии молочной железы. Заболевания молочной железы у кошек возникают на почве дисфункциональных состояний репродукции самки [74]. В настоящее время [77,95,109], установлено, что мастопатии чаще встречаются у животных с длительными гормональными нарушениями в системе «гипоталамус–гипофиз–яичники», с функциональными и хроническими заболеваниями яичников.

По современным представлениям, опухолевые процессы могут развиваться под воздействием различных факторов: химических, физических и биологических. Из химических факторов следует в первую очередь упомянуть канцерогенные вещества, встречающиеся в окружающей среде. Экспериментальные исследования показали, что животные чувствительны к воздействию канцерогенных полициклических ароматических углеводородов, являющихся продуктами неполного сгорания любого органического топлива и встречающихся в дымовых промышленных выбросах и выхлопных газах автотранспорта. Опухоли у мелких домашних животных могут быть вызваны также ароматическими аминами, входящими в состав многих красителей, и нитрозаминами, которые встречаются во многих пищевых продуктах. Поэтому у животных,

живущих в промышленных районах, опухоли наблюдаются чаще, чем у животных, содержащихся в более чистой сельской среде [65].

Основу многих патологических процессов, составляет патология клетки. В нормальных условиях, здоровые клетки взаимодействуют между собой через межклеточные мембраны. Но когда возникает опухолевый рост, подобное взаимодействие нарушается. В связи с этим, опухолевые клетки не контактируют друг с другом и с окружающей их нормальной тканью. Возможно из-за этого патологически нездоровые клетки выходят из-под контроля координирующих клеточную пролиферацию факторов [74]. Исходя из этого, можно представить, что: под влиянием каких-то факторов происходит повреждение в генетическом аппарате клетки, из-за этого активируются онкогены, далее нарушается регуляция генов, способствующих формированию измененных клеток, а в последующем к возникновению опухоли.

Молочные железы в силу своих физиологических особенностей находятся в состоянии постоянной смены процессов пролиферации и инволюции. На процессы пролиферации эпителия молочных желез оказывают влияние эстрогены и прогестерон, вырабатываемые яичниками и корой надпочечников, а также гонадотропные гормоны передней доли гипофиза, в первую очередь фолликулостимулирующий гормон. В период беременности на процессы гиперплазии молочных желез большое влияние оказывают гормоны, вырабатываемые плацентой [69].

Возникновению гиперпластических процессов в молочной железе, по некоторым данным, способствуют повышенная активность гипоталамо-гипофизарной системы, увеличение экскреции гонадотропинов и фолликулостимулирующего гормона гипофиза. Под влиянием эндокринных нарушений изменяется цикличность чередования физиологических процессов в ткани молочной железы, что создает условия для развития дисгормональной гиперплазии. К заболеванию часто приводит по-

вешенный уровень эстрадиола, андрогенов, пролактина, фолликулостимулирующего гормона. Чаще всего у животных с мастопатией удаётся обнаружить абсолютную, или относительную гиперэстрогению. Дело в том, что эстрогены способны вызывать пролиферацию эпителия, выстилающего протоки альвеол молочных желез. Прогестерон же, наоборот, сдерживает активность митотического процесса, способствуя более тщательной дифференцировке клеток эпителия. Кроме того, прогестерон снижает чувствительность рецепторов к эстрогену и уменьшает уровень его активных форм, тем самым снижая интенсивность пролиферации тканей молочной железы.

Считается, что основная роль в возникновении мастопатии принадлежит дефициту прогестерона с развитием гиперэстрогении. В условиях гиперэстрогении происходит пролиферация эпителия альвеол, протоков, соединительной ткани, усиливается активность фибробластов. Имеются сведения о том, что патогенетическое значение в возникновении заболеваний молочных желез может играть гиперпродукция пролактина, который, в свою очередь, повышает количество рецепторов к эстрогенам в ткани молочной железы. Не менее важным в возникновении мастопатии является состояние рецепторного аппарата молочной железы [64].

Клинические и молекулярные сходства между опухолью молочной железы собаки и рака молочной железы человека были описаны в последние десятилетия. Клинически, сходство очень сильны: спонтанные опухоли, гормональные брадикардия, возраст и течение заболевания. Клинические характеристики, которые оказывают влияние на клинический исход также идентичны: размер опухоли, лимфатических узлов инвазивность и клиническая стадия [94]. У мелких домашних животных, в частности у кошек и собак, это тоже довольно часто встречающаяся патология. Мы рассмотрим именно мастопатию – предраковое состояние.

Мастопатия – это процесс увеличения молочных желез (набухания), бывает физиологическим (то есть нормальным) и патологическим (ненормальным для организма, считается болезнью). Физиологическая мастопатия является процессом временным, происходит при ложной беременности или при вскармливании родившихся котят (молочные железы наполняются молоком), по завершении этих естественных процессов молочные железы уменьшаются и не вызывают опасений. Патологическая мастопатия является процессом постоянным и контролируется гормонами животного. Часто в уплотненных железах начинает скапливаться жидкость серого цвета. На ощупь эти уплотнения могут быть мягкими или упругими. У кошек патологическая мастопатия является предраковым состоянием, то есть не физиологическая мастопатия обязательно переходит в онкологию, это только вопрос времени. Существуют основные этиологические факторы рака молочной железы: пол, возраст, гиперэстрогенемия [54].

Ведущим фактором в возникновении и развитии дисгормональных заболеваний молочных желез огромную роль играет нарушение регуляторной деятельности гипоталамо-гипофизо-адреналовой системы. Также существует гормональная роль происхождения мастопатии.

По мнению Ричарда А.С. Уайта, [60], в эпителии молочной железы скрыт огромный потенциал для лактации, и невозможность выполнения этой функции, может создавать условия для возникновения патологической пролиферации. Поэтому такие факторы как, малое число родов, непродолжительные лактации, воспалительные заболевания придатков матки и фолликулярные кисты яичников становятся факторами, предрасполагающими к мастопатии. Нарушение функции печени (инактивация эстрогенов) под влиянием инфекций или интоксикаций, и снижение функции щитовидной железы может влиять на гормональную регуляцию [59].

Нарушение нейрогуморальной составляющей репродуктивного цикла ведет к активации пролиферативных процессов в гормонозависимых органах, в том числе и в тканях молочных желез, которые являются мишенью для стероидных гормонов яичников, пролактина, плацентарных гормонов и опосредованно — гормонов других эндокринных желез организма. Эстрогены в большей степени влияют на пролиферацию эпителия ацинусов, дольковых и междольковых протоков, тогда как андрогены в большей степени влияют на степень выраженности фиброза [4].

По мнению Л.В.Мустафина [46], эстрогены не являются канцерогенами в классическом смысле этого слова — при присоединении этих гормонов к клеткам-мишеням опухоли происходит их активация и неконтролируемый рост. Более длительное и интенсивное воздействие эстрогенов на ткань органа происходит в следующих ситуациях:

- гинекологические заболевания (поликистоз яичников);
- позднее наступление 1-й беременности (после 3 лет);
- отсутствие беременности;
- малое количество родов; все эти факторы вызывают дезадаптацию регуляторных процессов и создают условия для реализации действия условных канцерогенов.

Лишний вес также может способствовать развитию опухолей молочной железы. Установлено, что в жировых тканях смещается гормональное равновесие в сторону усиления процесса образования эстрогенов, специфически действующих на ткани молочной железы. Развивается недостаточность яичников, поэтому уровень выработки эстрогенов понижен или даже нормальный. Однако одновременно с этим синтез прогестерона также понижается, поэтому он не блокирует эстрогены. Кроме того, эстрогены продолжают вырабатываться в жировой ткани. В результате возникает преобладание эстрогенов над прогестероном. Также существуют и другие внешние факторы, влияющие в меньшей степе-

ни на риск развития опухоли молочной железы. Их эффект сложно учитывать, т. к. он зависит от дозы, интенсивности, частоты и периодичности воздействия факторов-антагонистов и синергистов (А.С. Сидоренко, [62]).

Мастопатия у кошек редко возникает в первой и второй парах желез, в основном в паховых парах [101]. Частота распространения и возникновения мастопатий во многом зависит от функциональной активности железистой ткани молочных желез, ее альвеолярного аппарата [3, 14, 27, 62].

Зависимость частоты возникновения мастопатий от функциональной активности молочной железы подтверждается сезонными пиками заболеваемости, и соответствуют фазам полового цикла [138].

Исследования и полевой материал, выполненные Г.П. Дюльгер и Г.А. Буровой [21], свидетельствует о том, что ложная беременность, ложная лактация и псевдолактация являются факторами возникновения мастопатии и гормонально зависимых новообразований в молочных железах.

Развитию у кошек заболевания молочной железы мастопатией, по данным, полученным [29], способствует то, что желтые тела полового цикла и беременности вырабатывают один и тот же гормон – прогестерон.

По опубликованным данным [34, 37], клиническая картина проявления диэстрального синдрома характеризуется ложной родовой деятельностью, неустановившейся лактацией и проявлением материнского инстинкта. Имеется разная степень выраженности и данная клиническая картина диагностируются через 50–80 дней после течки. При установившейся лактации характерно содержание в молочных железах молока, а при неустановившейся – отсутствие процесса образования молока, а имеется только наличие серозного секрета [22].

Исследования [28] показывают, что явление ложной беременности и лактации встречается и у диких плотоядных – шакалов, волков, кошек. В условиях стадного образа жизни у этих животных наступление стадий полового цикла и вскармливания потомства синхронизировано [29].

Как считает Е.П. Куприянова [30], молочные пакеты железы у кошек находятся в активном состоянии в течение всей жизни. Потому что концентрация половых гормонов достаточно высока и соответствует показателям клинически здоровых женщин репродуктивного возраста. В связи с этим взрослых кошек нельзя относить к сексуально неактивным, несмотря на то, что они по возрасту соответствуют шестидесятилетним женщинам.

В наблюдения, предпринятых [40], отмечено, что в течение метэструса у кошек увеличение объема ткани молочной железы происходит вследствие образования узелков стромы молочного пакета и гипертрофированных долек альвеол, которое как правило, регрессирует у старых животных в период анэструса [28,45,56].

Участие гормонов в возникновении неопластического процесса в молочных железах кошек подтверждается редкой встречаемостью опухолей у животных после стерилизации их в раннем возрасте [55].

Нарушение, по данным [43], нейрогуморальной регуляции у кошек ведет к изменению пролиферативных процессов в тканях молочных пакетов желез. Повышение риска по данным исследованиям [46] происходит со способностью жировой ткани синтезировать эстрогены [49].

Эстрадиол является одним из главных стимуляторов роста протоков [64] и эпителиальных клеток [66]. При этом он стимулирует пролиферацию и дифференцировку альвеолярных клеток молочного пакета и, тем самым, тормозит эпидермальный фактор роста эпителиальных клеток железистой ткани, инсулинподобный фактор роста I и II типов и протоонкогены c-fos, c-myc, c-jun [75].

Прогестерон, по данным [55,71], изменяет ответ пролиферативных клеток молочной железы:

- происходит стимуляция продукции эстронсульфотрансферазы, которая окисляет эстрадиол в менее активный эстрон;
- созревание и дифференцировка эпителия альвеол молочных желез;
- моделирование митогенных протоонкогенов, таких как c-myc, c-fos.

Ряд исследователей [7,14,50] считают, что прогестерон также оказывает влияние на рост альвеол, он стимулирует клеточную пролиферацию эпителия альвеолярных клеток железистой ткани пакетов молочных желез, в отличие от эстрогенов он действует опосредованно – через факторы роста [51].

Кроме того, по данным [52,98], на процессы пролиферации эпителия альвеолярных клеток железистой ткани пакетов молочных желез у многоплодных животных большое влияние оказывают андрогены. По данным ряда авторов [44,54], у женщин при мастопатии содержание тестостерона во второй половине менструального цикла в два раза выше, чем у здоровых женщин, что является одним из клинических симптомов.

Следовательно, по данным [58], тестостерон ослабляет чувствительность альвеолярных тканей молочной железы к пролактину.

Основную роль, как считают [59, 67, 87] в развитии железистой ткани молочной железы играют гормоны яичников и гипофиза. Данные типы рецепторов выделяются в альвеолярной ткани молочной железы кошек [95, 107].

В то же время [90,93,96,106] не наблюдали разницы между концентрацией эстрогенов и прогестерона у кошек в пораженной опухолью и нормальной молочной железой.

Исследования, проведенные [91], показывают, что опухоли молочной железы содержат оба типа рецепторов в 72,0% случаев, в то время как у 20,0% случаев содержится один тип рецепторов.

Исследования, проведенные [66,134], показали, что доброкачественные новообразования на начальном этапе развития имеют высокую концентрацию данных рецепторов, в то время как злокачественные новообразования в этот же период (карциномы и саркомы) имеют низкий их уровень. Концентрация рецепторов в пораженной молочной железе достоверно уменьшается в злокачественных новообразованиях [68,88,102,106].

В организме самок плотоядных репродуктивного возраста гормоны яичников влияют на альвеолярную ткань молочной железы [84]. Альвеолярная ткань молочных желез кошек в период активного желтого тела в яичниках полового цикла содержит, более высокие концентрации рецепторов, чем во время ложной беременности [90,102,].

Аналогичные результаты были получены E. Hellmet [126], C.J. MacNeil [139], которые выявили низкое содержание прогестерона в проэструсе и эструсе, а высокие его концентрации естественно в лютеальной фазе развития желтого тела яичников.

Результаты исследований ряда авторов [12,18] указывают на невозможность сравнения данных результатов, поскольку существует разница между методами оценки рецепторов, а также порогом позитивности применяемых тестов для оценки гормонов.

В различных литературных источниках [40,53,145] считают, что эстроген и прогестерон действуют синхронно и синергично.

По данным [46,142], развитие неопластического процесса в грудных пакетах молочной железы является результатом неоднократного воздействия гормонов яичников. Однако опубликованы [62] факты овариоэктомии у самок до начала проявления половых циклов, то встречаемость неоплазий молочных желез не регистрировалась, поэтому они ре-

комендуют для профилактики опухолей молочной железы применять овариоэктомию.

Многие авторы [69,91,102] считают, что у кошек при обнаружении злокачественных опухолей грудных пакетов молочных желез проведение овариоэктомии, оказывается, не влияет на течение неопластического процесса.

В различных литературных источниках [10,53,62] существует и другое мнение о значительной роли овариоэктомии в профилактике и лечении опухоли грудных молочных пакетов. При этом ветеринарными [67,101] и медицинскими [58, 82] исследованиями доказано положительное влияние проведения операции овариоэктомии при терапии неоплазии молочной железы.

Многочисленными исследованиями, проведенными [38,68,79], показывают, что в настоящее время не существует ни одного подтвержденного факта структурных изменений, которые доказывали существование данной зависимости, и овариоэктомия является мощным профилактическим методом.

В настоящее время накоплен значительный объем материала [41,58,102,108], который подтверждает, что уровень ферментативного и неферментативного перекисного окисления липидов в организме многоплодных плотоядных следует рассматривать, как один из факторов регуляции функции альвеолярных клеток железистой ткани пакетов молочных желез.

Система «перекисное окисление липидов – антиоксидантная защита» является необходимым процессом, протекающим на различных уровнях клеточных метаболических преобразований для обеспечения контроля над процессом их обновления [59,83,90].

Перекисное окисление липидов в организме кошек с патологией молочной железы представляет собой цепную реакцию, при которой

требуется присутствие активных форм кислорода, преимущественно O_2 , OH и HO_2 , о чем так же сообщает E.T. Bruun [104].

Процесс образования энергии, а также активных форм кислорода в митохондриях мембран осуществляется NADPH-оксидазой, что является свидетельством биосинтеза простагландинов, лекотриенов, липоксанов, тромбоксанов [120], а в цитоплазме митохондрий в результате окисления тиолов, гидрохинонов, катехоламинов и близких им соединений.

Переокисление полиненасыщенных жирных кислот, по мнению [94], завершается образованием конъюгированных диеновых пероксирадикалов [101], а для ненасыщенных жирных кислот не насыщенности [58].

Образование продуктов переокисления, как считают [11], происходит в мембранах с активацией реакций, катализируемых фосфлипазами. Возникающие при этом процессы, по мнению [30, 123], сопровождаются деградацией мембраносвязанных фосфолипидов.

При этом происходит активирование интенсивности течения реакций перекисного окисления липидов, с образованием высоких концентраций манолового диальдегида.

Свободные радикалы, по данным [36,71,96], образующиеся в результате пероксидазных реакций, являются стимулятором процессов перекисного окисления липидов, в первую очередь, фосфолипидов клеточной мембраны альвеолярной железистой ткани пакета молочных желез.

По данным, полученных [65], образующие метаболиты в процессе перекисного окисления липидов оказывают цитотоксическое действие и приводят к дезорганизации в функции мембран и появлению в клетках крупных липидных капель, что приводит к нарушению метаболической кооперации между контактирующими клетками альвеолярной железистой ткани пакетов молочных желез у многоплодных животных.

Перекисное окисление липидов, по данным отдельных авторов [98], является специфической реакцией различных уровней клеточных образований с целью обеспечения автоматического управляемого контроля над процессом их обновления.

Получены экспериментальные подтверждения [83] способности свободных радикалов трансформировать интактные клетки в опухолевые.

Таким образом, следует констатировать тот факт, что у кошек неопластические процессы молочных желез достаточно широко распространены и проявляются в предраковых формах мастопатии.

Причем мастопатия гормонозависима от дисбаланса регулятора гипоталамо–гипофизарно–овариальной системы, приводящей к метаболическому срыву перекисного окисления липидов, сопровождающего гормонально неконтролирующей пролиферации клеток альвеолярного эпителия молочных желез.

2.2 Диагностика, дифференциальная диагностика и классификация у плотоядных заболеваний молочных желез мастопатией

По результатам исследований ветеринарных центров в США, было выявлено что, количество регулярных обращений за ветеринарной помощью кошкам, значительно уступает числу обращений с заболеваниями собак [161]. Принято считать, что заболевания молочной железы у кошек стоят на третьем месте из встречаемых форм патологии и диагностируются до 17% всех случаев заболеваний кошек [56,58,75,78,79].

По данным Калифорнийского реестра - CANR годовой показатель заболеваемости молочной железы у кошек, составил 25,5 на 100000 животных самок и 12% у кошек независимо от половой принадлежности [169]. Из реестра двух провинций на севере Италии, получены данные,

что заболеваемость молочной железы составляют 16% [167]. По данным Шведской страховой компании, расходы на лечение патологии молочной железы у кошек, составили до 40% всех страховых случаев, связанных с мастопатией [102].

Доступность молочной железы у кошки для клинического исследования не представляет затруднения в условиях ветеринарных клиник.

Обследование и визуальный осмотр пораженной молочной железы у кошек в ветеринарии являются и остаются самыми распространенными методами, которые дают клиническую информацию о характере наличия патологического процесса [40,55].

По данным [3,6], при клиническом обследовании выявляются уплотнения в пакете молочной железы в 66,7% случаев. При пальпации определяется дольчатость, мелкая или крупная зернистость ткани молочной железы [1]. Болевые ощущения при мастопатии возникают при пальпации молочных пакетов железы кошек, которые возникают от небольшой чувствительности до резкой болезненности [69]. Обследование больного животного при кистах молочных пакетов проводят в связи с чрезмерным ростом соединительной ткани молочных протоков в молочной железе многоплодных животных и их деформации [84].

По данным, представленным [4,83,94], при обследовании кистозной формы фиброаденомы молочной железы у многоплодных животных обычно пальпируются участки уплотнения диффузного характера от нескольких миллиметров до трех сантиметров в диаметре, имеющих не всегда четкие контуры.

Клинические симптомы мастопатии в большинстве случаев достаточно характерны и позволяют своевременно распознать наличие заболевания. Основными клиническими симптомами мастопатии являются болевые ощущения, уплотнение молочных желез и выделения из сосков. При пальпации определяется дольчатость, мелкая или крупная зерни-

стость, тяжесть ткани молочной железы. Болевые ощущения при мастопатии могут быть самопроизвольными или возникают только при пальпации - от небольшой чувствительности до резкой болезненности, вызываемой даже лёгким прикосновением. Боли имеют разнообразный характер: чувство жара, тяжести, колющие, стреляющие, ноющие; нередко иррадиируют в шею и плечо. У многих больных мастопатией наблюдаются молочивные, серозные, иногда кровянистые выделения из сосков [84].

Изменение консистенции тканей молочной железы характеризуется тем, что можно пропальпировать диффузное изменение плотности железы в сторону более плотной. Это характерно для диффузных форм мастопатии с преобладанием фиброзного компонента. В случае же узловых форм определяются четкие очаги плотной ткани. При фиброзно-кистозной мастопатии на фоне диффузного изменения плотности тканей определяются участки как более плотные, так и, наоборот, мягкие (пальпируемые большие кисты). Если имеет место увеличение массы эпителиальных железистых клеток, то ткань железы становится мягкой и болезненной. Фиброзная мастопатия (фиброаденома) - железистая ткань (дольки) заменяется на соединительную ткань (играет роль каркаса, но за функцию органов не отвечает), которая сдавливает проток железы, поэтому со временем приводит к его закупорке. Признаки:

- болезненные ощущения и увеличение молочной железы в размерах;
- из сосков выделяется прозрачная или зеленовато-коричневая жидкость;
- при прощупывании молочной железы определяются плотные узлы.

При кистозной мастопатии появляются полости, которые внутри наполнены жидкостью, а с наружи окружены плотной оболочкой (капсулой). Признаки:

- болезненные ощущения в области формирования кист;
- молочная железа увеличивается в размерах и болезненна;
- увеличение и болезненность подмышечных лимфатических узлов, а также отек тканей вокруг них;
- прозрачные выделения из сосков, а в случае присоединения инфекции — гнойные;
- при прощупывании молочной железы определяются эластичные узлы круглой или овальной формы.

Фиброзно-кистозная мастопатия - характеризуется образованием плотных очагов в паренхиме (теле) молочной железы, способных перерождаться в кисты, наполняясь жидкостью. Имеет проявления свойственные как для фиброзной, так и для кистозной узловой формы мастопатии. При прощупывании могут обнаруживаться как участки уплотнения молочной железы, так и узлы овальной или круглой формы неплотной и эластичной консистенции (мягкие на ощупь).

По мнению [66] основными признаками узловой мастопатии являются – наличие в молочной железе опухолевого очага. Новообразование может располагаться в любой части молочной железы. Узел обычно без четких контуров, ограниченно подвижен, плотной консистенции, безболезненный при ощупывании. Другую группу составляют диффузные формы, которые характеризуются первичным поражением всей ткани органа, когда отсутствует отдельный опухолевый узел. По мере роста новообразований, проявления клинических признаков заболевания нарастают.

При диффузной мастопатии с преобладанием фиброза при пальпации определяются плотные фиброзные тяжи. На рентгенограмме выяв-

ляются пласты плотных гомогенных участков с выраженной тяжестью. В случае преобладания кистозного компонента при пальпации определяются множественные мелкие кистозные образования эластической консистенции, четко отграниченные от окружающей ткани. На рентгенограмме выявляется крупнопетлистый рисунок с множественными просветлениями (кисты) диаметром от 0,3 до 6 см и более. При узловой мастопатии определяются одиночные или множественные малобольезненные похожие на опухоль подвижные узлы, не связанные с кожей и соском. Размеры узлов варьируют от нескольких миллиметров до 2—3 см и более. Эти изменения расценивают как фибро-аденоматоз (аденофибромы, фиброаденомы, аденоз), кисты разного размера (фиброзно-кистозная мастопатия). Подмышечные лимфатические узлы не увеличены. После менструального цикла фиброаденоматоз не исчезает. Некоторые "узлы" со временем увеличиваются и дают основание подозревать раковую опухоль.

В ветеринарной практике [5,22,42] пока не нашли применения инструментальные методы диагностики заболеваний молочной железы у кошек (рентгенография, маммография, термография и радиоизотопный метод).

В 1995 году на Европейском конгрессе радиологов [121] было отмечено, что «традиционная рентгенология» до настоящего времени занимает основное место в исследовании молочной железы у женщин, а в 1997 году рентгеновскую маммографию ВОЗ назвал «золотым стандартом» при диагностике заболеваний молочной железы у женщин. Использование ее в диспансеризации повышает достоверность диагностики рака молочной железы у женщин до 88,0%.

В настоящее время из инструментальных методов исследования молочной железы ведущее место отведено ультрасенсорной УЗИ диа-

гностике [4,76], которая открывает широкие возможности для исследования.

Развитие и совершенствование инструментальной диагностической аппаратуры с использованием новых инновационных технологий ведет к росту популярности этого метода среди практических ветеринарных специалистов [43,52,132].

Потенциальным и перспективным, весьма эффективным инновационным методом обнаружения метастазов в органы брюшной полости является эндоскопия, хотя такие исследования выполняются только в 4–5 ветеринарных клиниках на территории Российской Федерации [9].

Клинические методы исследования не гарантируют достоверную оценку «доброкачественности» процесса, и для верификации диагноза необходимо проводить цитологическое и гистологическое исследование ткани опухоли [20].

По данным В.А. Голубевой [18], и в структуре опухоли сохраняются гистологические особенности исходных тканей. Поэтому, как считает ряд исследователей [23,85], когда в одном и том же организме встречаются здоровые молочные пакеты и пораженные опухолью молочные пакеты, у многоплодных животных в основе верификации тканевой принадлежности опухоли пакетов молочных желез, ее доброкачественности или злокачественности, лежит обнаружение этих структур.

Роль морфологических исследований в верификации диагноза мастопатии будет возрастать с совершенствованием гистологической техники [15,38,41,65]. Несмотря на достоверность цитологического исследования биопсийного материала при определении злокачественности неопластического процесса, информативность верификации диагноза составляет от 87,6 до 99,8% [67,75].

Биопсия используется для гистологического исследования, показана с целью дифференцирования злокачественных и доброкачественных

образований [10,42]. Дифференциальная диагностика требует применения гистологических методик, позволяющих обнаруживать липиды [14]. При предопухолевых процессах или их активном течении могут возникать морфологические структуры, не всегда являющиеся уже опухолевыми или еще находящиеся на пути к бластомозному превращению клеток железистой ткани больного пакета молочной железы [25,54].

Опухоли молочной железы у кошек классифицируются по признакам:

- локализации и расположения номера молочного пакета;
- патологическому распространению;
- гистологическому строению.

Однако новообразования молочной железы в научной литературе [22,38,59,76,79] биологического, медицинского и ветеринарного профиля классифицируются по гистологическому строению опухолевых клеток, азлокачественные еще и по стадийности развития опухолевой болезни.

В последние годы стали больше внимания уделять изучению и широкому обсуждению представлений о предопухолевых процессах, в частности о предраке [81].

Диагноз предракового состояния гистологически не может быть объективным и окончательным. Для установления диагноза неоплазия молочной железы нет оснований, так как в конкретном и индивидуальном случае нельзя предугадать его дальнейшую динамику. Поэтому в настоящее время в медицине и ветеринарии наиболее приемлем термин «дисплазия» [12].

По данным некоторых исследователей [1,46,61], гистогенез неоплазии молочных желез у кошек изучался в ветеринарной онкологии. Исследования [16,62] показали, что злокачественные опухоли встречаются у кошек в 68,11%, а доброкачественные в 31,9% случаев.

Ранние этапы развития опухоли отдельных пакетов молочной железы кошек, которые протекают как физиологическая пролиферация, потом возникает гиперплазия и пролиферация эпителиальной, миоэпителиальной и соединительной ткани молочного пакета. Которая ведет к дезорганизации строения долек альвеолярных клеток железистой ткани пакетов молочных желез, у многоплодных животных [82]. Пролиферация эпителиальной, миоэпителиальной и соединительной ткани молочной железы кошек при различном функциональном состоянии молочных пакетов происходит неравномерно в клинически здоровых и пораженных молочных пакетах, в разных направлениях, что определяет неодинаковую гистологическую картину [18,29].

В формировании аденом, фиброаденом и смешанных опухолей молочной железы большую роль играет пролиферация миоэпителиальных клеток альвеолярного эпителия пораженных пакетов молочной железы многоплодных животных [49,75]. В поле зрения микроскопа исследователи выявляют мукоидные зоны, при этом отмечается увеличенное количество слизистого межклеточного вещества, а миоэпителиальные клетки становятся веретенообразными, как бы складываются в пучки или формируют скопления мукоидных клеток [29].

По данным И.Ю. Бибиной [8], аденома молочной железы кошек состоит из пролифератов эпителиальных и миоэпителиальных клеток. Доброкачественные смешанные опухоли формируются аналогично дисплазии пакетов молочной железы у кошек как многоплодного животного, но для них характерно присутствие в опухолях хрящевых и остеоидных клеток. Опухоли у кошек отличаются от дисгормональных гиперплазий человека и других животных и птицы, поскольку у них пролиферация миоэпителиальных клеток с миксоидной, хондроидной и хрящевой их дифференцировкой происходит в молочных пакетах, это связано с

биологической особенностью кошек как многоплодных животных [18, 28, 29, 62].

По данным А.С. Рыхлова [61], венерическая саркома у собак, чаще всего, возникает на фоне длительной пролиферации эпителия слизистых оболочек полости рта, глаз, анального отверстия и половых органов, как самок, так и самцов в виде диффузной гиперплазии, очаговой, предопухолевой неоплазии, а также бластоматозного процесса инфекционного происхождения.

Исследования А.Н. Мартынова [41] показали, что все виды дисгормональных гиперплазий молочных пакетов у сук относятся к мастопатии, которая является фоновой по отношению к доброкачественному или злокачественному бластоматозному новообразованию.

Диагностика патологий молочной железы состоит из нескольких этапов: это сбор анамнеза; клинический осмотр животного; инструментальные методы исследования (рентген, УЗИ); цитологическое и/или гистологическое исследование тканей новообразования [23].

Несмотря на большое количество современных методов диагностики заболеваний молочной железы, на первом месте в комплексе остаётся клиническое обследование, состоящее из сбора анамнеза, осмотра и пальпации молочных желёз и регионарных зон лимфооттока [55].

Следует заметить, что диагностика мастопатии не представляет собой особых затруднений при наличии необходимых инструментальных методов исследования. Диагноз мастопатии ставится на основании клинического осмотра животного (который включает в себя опрос владельца, осмотр и пальпацию) и инструментального обследования, куда входят такие методы, как рентгенография и УЗИ.

Кроме того, для уточнения диагноза могут применяться и инвазивные методы – биопсия. Вместе с этими методами исследования неоце-

нимую роль также играют и лабораторные методы – определение гормонов эндокринных желез (яичников, щитовидной железы и др.) в крови.

Диагноз ставят на основании результатов клинических исследований:

- проводят пальпацию молочной железы в положении обследуемого животного стоя и лежа на спине. Исключают грыжу брюшной стенки (пупочная или паховая), отмечают, какие пакеты молочной железы поражены, количество опухолей;

- проводят описание пораженного пакета, отмечают болезненность, консистенцию, характер изменений других структур (кожи, подкожной жировой клетчатки, мышц брюшной стенки);

- проводят клиническое исследование регионарных (подмышечных и паховых) лимфатических узлов, а также других доступных физикальному обследованию (околоушных, заглоточных, предлопаточных и подколечных), смотрят на их консистенцию, подвижность, увеличение, болезненность;

- проводят предварительное цитологическое исследование пунктата;

- проводят рентгенографическое исследование и ультразвуковое сканирование грудной клетки и органов брюшной полости.

Ультразвуковая диагностика (УЗИ) дополняет и уточняет картину, полученную при использовании других методов исследования. Этот метод позволяет с высокой точностью распознавать узловатые образования, оценивать диффузные изменения. Однако его эффективность при диагностике опухолей размером менее 1 см составляет всего 58 %. К недостаткам данного метода относятся низкая информативность при оценке диффузных изменений, трудности распознавания опухолей (особенно небольших) на фоне жировой ткани.

Таким образом, маммография и УЗИ, являются взаимодополняющими методами исследования.

У некоторых пациентов, клинические проявления и рентгенологические исследования наводят на злокачественность, и биопсия может потребоваться, чтобы исключить злокачественность. Некроз жировых клеток, Жировой некроз молочной железы является доброкачественным негнойным воспалительным процессом жировой ткани. Это может произойти вторично по отношению к случайной или хирургической травме, или он может быть связан с раком или любым поражением, которое вызывает гнойную или некротическую дегенерацию, например, молочный канала эктазии и, в меньшей степени, фиброзно-кистозной болезни с большим образованием кист.

Цитологическое исследование, в большинстве случаев, позволяет лишь дифференцировать его от неопухолевого процесса, в лучшем случае – определить группу опухолей, что позволяет поставить только предварительный диагноз. Новообразования из плотной ткани отшелушивают мало клеток, поэтому цитологические образцы будут малоинформативны. Но при диагностике опухолей молочной железы, такие малоинформативные образцы чаще бывают у доброкачественных опухолей. Пункция опухолей с малой стромальной поддержкой часто загрязняется «проходной» кровью. В пункцию попадают клетки с небольшого участка новообразования. Хотя этот недостаток может частично компенсироваться квалифицированными действиями ветеринарного врача, отбирающего пункцию – если материал отбирать с разных мест новообразования на несколько стёкол. Цитологическое исследование не даёт информации об архитектонике опухоли, её строении, гистологическом типе, характере роста (инвазивный / неинвазивный), прорастание сосудов и\или капсулы и т.д.

Таким образом, с помощью цитологического исследования возможно идентифицировать новообразование молочной железы, с высокой долей вероятности определить рак молочной железы. Этого бывает до-

статочно для определения дальнейших лечебных мероприятий, но недостаточно для точного прогноза. Не подвергается сомнению и ценность цитологического исследования материала из регионарных лимфатических узлов, особенно в случае их макроскопических изменений.

Для исключения злокачественного процесса используют пункционную биопсию с последующим цитологическим и морфологическим исследованием биоптата. Гистологическое исследование считается одним из самых важных методов оценки патологического процесса. Это самый точный, но и самый сложный, метод дифференциальной диагностики. При выявлении узлового образования производится биопсия молочной железы - извлечение с помощью пунктирования тонкой иглой образца ткани для гистологического исследования.

Для предварительной морфологической классификации мастопатии применяют цитологический метод исследования. Материал для исследования получают методом аспирационной биопсии тонкой иглой. Цитологические препараты окрашивают по Романовскому-Гимзе и исследуют под световым микроскопом. При морфологической классификации опухолей используют гистологическую классификацию ВОЗ (Женева, 1984 г).

На современном этапе развития ветеринарной онкологии использование современного сертифицированного оборудования при применении методов анализа патологического материала позволит существенно повысить процент верифицированных заболеваний молочной железы у кошек.

2.3 Современные методы лечения плотоядных с мастопатии

С современных позиций ветеринарной онкологии и гинекологии, опираясь на системный принцип, гиперпластический процесс железистой ткани молочной железы следует рассматривать как сложный патологиче-

ский процесс, включающий не только изменения в молочных пакетах желез, но и в нарушении гемостаза и важнейших функций всего организма [56].

На сегодняшний день достоверно не обнаружено литературных данных, посвященных особенностям ультразвуковой диагностики и медикаментозной противоопухолевой иммунотерапии рака молочной железы у кошек. Ориентация на традиционные способы и методы диагностики и терапии, применяемые в гуманной медицине, не может в полной мере удовлетворить потребности ветеринарного врача в выборе тактики лечения при данной патологии.

Несмотря на довольно частую встречаемость мастопатии у кошек в ветеринарной практике, лечению их отводится мало внимания. [10,38,54,78].

Для лечения кошек больных мастопатией существуют различные методы и способы, терапевтическая эффективность которых оценивается индивидуально.

Методы и способы терапии условно подразделяют:

– консервативные [19,27,52,66,73,86,95,96,102] (применение гормональных препаратов, антибиотиков, применение биологических активных веществ);

– хирургические [20,30,45,52] удалениемолочных пакетов, матки, яичников, легирование яйцеводов.

При медикаментозном способе лечения назначаются различные противоопухолевые препараты, растирки, инъекционные иммуноповышающие средства (Мартынов А.Н., Турков В, Г., [39]).

Лечение мастопатии негормональными препаратами назначают в сочетании с гормонотерапией или отдельно. Препараты помогают быстро купировать симптомы мастопатии при легких проявлениях заболева-

ния, а при соблюдении здорового образа жизни можно достичь полного излечения.

Для негормонального лечения мастопатии используют:

- витаминотерапию, назначают ее на длительный срок. Всем пациентам с мастопатией показаны витамины группы А, В, С и Е;

- препараты йода (Йодомарин, Йод-актив, кламин) способствуют снижению пролиферативной активности тканей и регулируют функцию щитовидной железы. Нестероидные противовоспалительные препараты (типа Диклофенака) для быстрого купирования болевого симптома при его наличии;

- гомеопатические препараты (овариовит, мастометрин). Их лечебный эффект основан на снижении уровня пролактина в крови, что приводит к ликвидации патологических процессов в молочной железе при гиперпролактинемии. Назначаются эти препараты на длительный срок;

- фитотерапия (используется только в качестве дополнения к основному лечению) (Якунина М.Н. [92]);

- энзимные препараты, обладающие противоотечным, противовоспалительным, вторичноанальгезирующим и иммуномодулирующим действием.

Консервативное лечение показано при диффузных формах мастопатий и подразумевает применение гормональных и негормональных препаратов.

По мнению Д.Б. Кормана [49], Д.А. Пустотина [59]. при всех формах дисплазий молочной железы, необходимо проведение консервативной терапии, не зависимо от оперативного вмешательства, и эта терапия в свою очередь должна нормализовать дисбаланс гормонов в тканях молочной железы, нормализовать их структуру и физиологию. Прогестерон ограничивает местное воздействие эстрогенов на ткани. Так же прогестерон способствует уменьшению уровня эстрогенов в крови. Прогестерон

стерон способен к снижению эстрогенов и в свою очередь способен модулировать апоптоз клеток молочной железы. [49].

Возникновению опухолей в молочной железе у кошек, предшествуют дисгормональные процессы, развивающиеся на фоне повышенной выработки эстрогена, такие как гиперплазия, пролиферация или фиброзно-кистозная мастопатия.

В ветеринарной онкологической практике используют комплексный метод лечения, который включает в себя: хирургическое удаление новообразования, химиотерапию, гормонотерапию и лучевую терапию (Волков С.В. Татарникова Н.А., [12]).

Для лечения мастопатии, ассоциированной с масталгией, применяются различные группы препаратов: анальгетики, бромкриптин, масло ночной примулы, гомеопатические препараты, витамины, йодид калия, фитопрепараты, даназол, тамоксифен, а также натуральный прогестерон для трансдермального применения. Эффективность этих средств различается. Патогенетически наиболее обоснованным методом лечения является применение препаратов прогестерона (Д.В.Трофимцов [71]).

По мнению Ю.А. Филиппова [74], препараты, применяемые для лечения больных с дисгормональными гиперплазиями молочных желез, довольно многочисленны, целесообразно выделить несколько основных комплексов:

- негормональные средства;
- гормональные препараты:
- эстроген-гестагенные препараты: дюфастон, жанин, депостат
- гормоны других эндокринных желез (щитовидной железы: L-тироксин, эутирокс 100, тиреокомб; надпочечников: мамомит, ориментен);
- препараты, являющиеся антагонистами или стимуляторами выработки гормонов (парлодел, даназол, золадекс, мерказолил и др.).

- витамины (аевит, декамевит, витамин Е и др.);
- адаптогены (элеутерококк, пантокрин, женьшень и др.);
- седативные препараты и антидепрессанты в зависимости от степени выраженности неврологической симптоматики (сибазон, соннапакс, амизил, грандаксин, азафен, amitриптилин);
- гепатопротекторы (легалон, эссенциале, хофитол и др.);
- мочегонные (триампур, верошпирон и др.);
- препараты калия (аспаркам, панангин и др.); биогенные стимуляторы (алоэ, ФИБС, гумизоль);
- йодосодержащие препараты (кламин, йодистый калий и др.);
- спазмолитики (но-шпа, папаверин и др.);
- антигистаминные (тавегил, димедрол) и антипростагландиновые средства (напросин, пироксикам).

Мастопатия рассматривается как предраковое заболевание, поэтому прием натуральных антиоксидантов - витаминов Е, С, бета-каротина, фосфолипидов, селена, цинка - необходим длительный. Важен и йод, которые способствуют нормализации выработки гормонов яичниками. Дефицит йода в организме могут восполнить, например, морепродукты. Назначение гормональных препаратов в репродуктивном возрасте предусматривает торможение овуляции, введение половых органов в анафродезию или ациклию. По данным [12,39], показанием к применению гормонов в терапии онкогенеза молочной железы является наличие опухоли, положительно реагирующей на рецепторы стероидов, эстрогенов и прогестерона, а это где-то 47,0 или 60,0% больных собак и кошек.

В исследованиях И.Ю. Бибиной [9] при использовании в химиотерапии препарата доксорубицина в различных дозировках. Доксорубицин оказался токсичным, проявляющейся в виде гемато- и гастроинтестинальных осложнений: тромбоцитопении, лейкопении, анемии, анорексии, диареи. А в сочетании с проспирином, который вводили за 2 часа до

дорсорубицина, ни какой токсичности не обнаружено. Проспидин – менее активный препарат, чем доксорубицин, тем не менее, он потенцирует противоопухолевое действие доксорубицина. Повышение избирательности действия доксорубицина с помощью проспидина, стойкость противоопухолевого эффекта делает эту комбинацию перспективной для химиотерапии.

Одним из основных способов лечения мастопатии ряд исследователей [27] считают хирургический.

В ветеринарной практике обычно ветеринарные практикующие специалисты применяют оперативное удаление опухолей у кошек. Кроме того, применение операции на молочной железе и сочетание ее с лучевой терапией относятся, по данным [47], к местным регионарным методам лечения.

Мастэктомия является радикальным методом лечения опухоли молочной железы. Существуют различные методы проведения мастэктомии:

- мастэктомия модифицированного типа (процедура Пэйти). Такой вид удаления молочной железы заключается в радикальном (или же в полном) удалении той молочной железы, которая поражена опухолью, с дополнением лимфаденэктомией. Где, лимфаденэктомией называют удаление части подмышечных лимфоузлов первого и второго порядка. Кроме этого, при таком лечении удаляется еще и малая грудная мышца;

- радикальная мастэктомия по Маддену. В настоящее время операцию по Маддену выполняют в виде функционально-щадящей радикальной мастэктомии. Производят разрез кожи, окаймляющий молочную железу в поперечном направлении. Кожно-подкожные лоскуты отсепаарывают в стороны. Удаляют молочную железу с подлежащей фасцией одновременно с подключично-подмышечно-подлопаточной лимфаденэктомией и межмышечной клетчаткой. При этом сохраняют как боль-

шую, так и малую грудные мышцы. Данная операция наиболее предпочтительна при узловых формах;

- комбинированная терапия, по мнению ряда авторов, влияет на появление рецидивов и метастазов в кожу и регионарные лимфатические узлы, несколько отодвигая сроки появления и уменьшая число узлов, но не влияет на выживаемость больных.

По мнению Н.А. Козлова [27], при применении овариэктомии или лучевого подавления функции яичников после мастэктомии, в первые 2 - 3 года, число рецидивов и метастазов значительно снижается. Поэтому, при операциях по удалению новообразований молочных желез, необходимо соблюдать главный хирургический принцип – радикальность, т.е. удалять не одну молочную железу, а половину гряды или всю гряду молочной железы (в зависимости от расположения опухоли) и обязательно с лимфоузлами. У кошек обычно всегда выполняется унилатеральная мастэктомия, то есть удаляется вся гряда молочных желез.

С целью профилактики рецидивов и метастазов и профилактики рака молочных желез предложено производить после мастэктомии лучевое подавление функции яичников или хирургическое удаление их у больных животных.

Применение современных сертифицированных методов терапии позволяет уменьшить уровень рецидивов неоплазии молочной железы. По представленным данным [50], данная терапия направлена на уничтожение отдаленных метастазов после хирургического вмешательства. Особым достижением в терапии мастопатии, по данным [12,39], стала нео-адыювантная терапия, включающая понятие предоперационной системной терапии.

В периодических научных публикациях [6,70,73,84] по ветеринарной онкологии и гинекологии рассматриваются несколько иных вариантов консервативной терапии в комбинации с мастэктомией. Однако опе-

ративное удаление опухолевого процесса, по мнению [91], без консервативных способов лечения не всегда оправдано.

Ряд авторов [53] считают, что опухоли диаметром менее одного сантиметра не требуют лечения, а требуют только наблюдения на предмет возможного их увеличения и разработки дальнейшей тактики принятия решений [17,18,99].

В основе операционного вмешательства, по данным [94], при выполнении удаления опухоли пакета молочной железы у многоплодного животного подразумевается недопущение распространения опухолевых клеток во время операции, при этом пораженный молочный пакет иссекается полностью с захватом окружающих здоровых тканей.

Основным критерием оперативного вмешательства, по данным исследований [47], является распространенный, патологический очаг в молочных пакетах молочной железы. Однако в эффективности операционного вмешательства рассматриваются жизненные показатели по продолжительности и качеству жизни.

Комбинированное применение химиотерапии с мастэктомией, по мнению [59], улучшает результаты лечения собак с мастопатией. Так, качество жизни собак и кошек после оперативного вмешательства при злокачественных опухолях составляет 7,2 месяцев, а в сочетании с химиотерапией 11,2 месяцев [92].

В ветеринарной онкологии и гинекологии [98] основным методом терапии мастопатии является овариомастэктомия. В открытой биологической, ветеринарной и медицинской научной печати существуют различные мнения [22,23,32,62,70,84,101] об эффективности применения овариоэктомии в терапии неоплазий молочных желез у собак и кошек.

Как результат, с помощью моно-ХТ доксорубицином у 50% собак с метастатическим или неоперабельным локальным процессом можно добиться короткой ремиссии и/или пролонгировать время до прогресси-

рования. Применение тройной комбинации с использованием доксорубицина, циклофосфида и винкристина не приводило к улучшению выживаемости по сравнению с моно-ХТ, но сопровождалось усилением побочных эффектов.

Начиная с 90-х годов XX века, для ХТ диссеминированных форм неоплазии молочной железы в гуманной медицинской практике широко применяются таксаны - таксол (паклитаксел) и таксотер (доцетаксел). По данным литературы, из двух этих таксоидов доказанное преимущество в эффективности при диссеминированном раке молочной железы у женщин имеет таксотер [55, 32]. Комбинация доксорубицинов в сочетании с препаратом таксотер является одной из наиболее эффективных, и считается стандартом лечения в адъювантном периоде [75].

По-видимому, мнение некоторых авторов [62,70] о недостаточной терапевтической эффективности региональной мастовариоэктомии при мастопатии у собак и кошек связано с тем, что существует гормональная зависимость мастопатии от рецепторов эстрогенов. При этом, ряд авторов не проводит, и не оценивает терапевтическую эффективность оперативного вмешательства при терапии как эстрогенопозитивных, так и эстрогенонегативных опухолей. Другие методы лечения мастопатии, такие как химиотерапия и лучевая терапия, ограничено используются в ветеринарии, и о результатах использования имеется недостаточно сведений [6,70,76].

В работах, посвященных гормонотерапии мастопатии, считается применение ударных доз эстрогенов с гемостатической целью [63,68]. Однако, данный метод не получил широкого практического применения [49]. Биологический эффект данного метода идентичен действию природного прогестерона, при котором происходит снижение уровня стероидогенеза в яичниках.

В исследованиях, проведенных [101], показано, что нортестостерон

и дигидрогестерон угнетают овуляторный выброс лютеотропина. При этом выработанный нейросекрет не воздействует на секрецию ФСГ. В то же время дериваты 19-нортестостерона оказывают неодинаковое воздействие на отдельные компоненты альвеолярной ткани молочной железы.

Прогестины в организме животного активно связываются с эстроген- и прогестерон-связывающими рецепторами. Так, андрогены обладают антиэстрогенным и антипрогестероновым действием [104]. По данным [22], при применении гестринона уровень эстрадиола снижается вдвое, прогестерона – на 70,0%, тестостерона – на 40,0%. В качестве эстрогенного компонента наиболее часто используют этанолэстрадиол, реже – местранол, который в организме трансформируется в этанолэстрадиол [44].

В современных комбинированных гормональных препаратах содержание эстрогенного компонента снижено до 1/10, что в соотношении с первыми комбинированными препаратами составляло 1/5 [14]. Общий терапевтический эффект прогестагенов не превышает 65,7%.

Сравнительно высокую частоту неэффективности терапии (25,7%) прогестагенами некоторые авторы [82,88,109] объясняли отсутствием эстрогенного компонента в используемой схеме гормонотерапии.

Несомненно, в настоящее время мастопатия у животных представляют актуальную проблему в ветеринарной онкологии и гинекологии. Эта проблема обсуждается в биологической, ветеринарной и медицинской научной и научно-популярной литературе, изучались как ее отдельные, так и комплексные решения (патогенез, диагностика, лечение). Однако, несмотря на это, проблема остается достаточно актуальной для практикующей ветеринарии.

3. МАТЕРИАЛ И МЕТОДЫ ИССЛЕДОВАНИЯ

3.1 Материал исследования

Работа выполнена на кафедре «Акушерства, хирургии и физиологии домашних животных» факультета ветеринарной медицины, федерального государственного бюджетного образовательного учреждения высшего образования «Донской государственный аграрный университет», а также (клиника) в период 2015–2018 гг.

При изучении распространения различных форм мастопатий использовались отчетные материалы ветеринарных клиник различных организационно-правовых форм собственности г. Ростов на Дону, г. Шахты, г. Новочеркаска, г. Таганрога. В основу работы положены результаты клинического, инструментально-лабораторного исследования кошек больных различными формами мастопатии.



Рисунок 1 – Осмотр и пальпация молочной железы кошки

Обследование животного с поражением молочной железы прово-

дилось по визуальному осмотру молочной железы (изменение формы молочной железы, гиперемия, мацерация кожного покрова молочных пакетов железы и на внутренней поверхности бедра и плеча).

Отбор материала для цитологического исследования проводили с использованием сухого стерильного шприца объемом 20 см³ и тонкой инъекционной иглы.

Гистологическому исследованию подвергался операционный материал. Для этого из локализованной однородной опухоли брали три образца по линии, проходящей через центр опухоли. При неоднородной опухоли брали образцы по линии срединного разреза и из всех участков.

Материал фиксировали в 10%-ном растворе формалина. После прекращения лечения всем больным животным проводили обследование:

а) клиническое – функциональный статус животного, выраженность изменений поведенческого и вегетативного статуса, гинекологическое и ультразвуковое исследование 2-й месяц после окончания периода наблюдения;

б) цито-, гистологическое – два исследования (1-й и 2-й месяц после окончания лечения).

На третьем этапе работы оценивали клиническое, гормональное и электрофизиологическое состояние кошек, при этом выявляли индикаторы, прогнозирующие благоприятную переносимость препаратов применяющих для терапии больного животного. Устанавливали прогноз эффективности лечения.

Материалом служили кошки различных пород и возрастови их истории болезни. Был проведен анализ историй болезни 68 животных с различными формамимастопатии.

В выполнении данной работы были использованы методы:

- сбори анализ анамнеза *in morbi* и *in vite*;
- проведение клинических, эхографических сканирований;

- проведение морфологических и биохимических исследований крови;
- эндокринологические исследования.

Предварительный диагноз ставился на основании клинических, и эхографических исследований. Подтверждение диагноза проводилось по результатам цито-, гистологического исследований биопсийного материала.

3.2 Методы исследования

3.2.1 Клиническое обследование больных животных

Клиническое обследование животных, поступивших в ветеринарную клинику, проводили общепринятыми методами: организованный сбор анамнеза, анализ жалоб владельца животного, осмотр.

При ретроспективном сборе данных обращали внимание на характер питания животного, моцион, дату начала заболевания, возможность его связи с половым циклом, стрессовыми ситуациями, назначались ли раннее гормональные препараты типа эстрогенов и гестагенов.

3.2.2 Морфологическое и биохимическое исследование крови



Рисунок 2 – Исследование крови у больных и клинически здоровых кошек

Для гематологических исследований применяли ветеринарный автоматический гематологический анализатор крови Абакус Джуниор Pse 90 Vet (AutomaticVeterinary производство Германия) и биохимический анализатор крови ChemWellcombiModels 2902 and 2910 (производства USA, Florida).

3.2.3 Гормональное обследование больных животных

Определение пролактина, ЛГ, ФСГ в крови больных кошек проводили иммуноферментным методом с использованием наборов «Диас» (Россия) и анализатора «Иммунотест-800» (Нижний Новгород). Определение тестостерона, эстрадиола и прогестерона с использованием тест систем «АЛКОР-БИО» (Россия) и анализатора «EL 808 ultraMicroplateReader» фирмы Biotek instruments, inc. (USA)

3.2.4 Определение продуктов перекисного окисления липидов и активности антиоксидантных систем

Первичные и промежуточные продукты пероксидации липидов оценивались по содержанию изолированных двойных связей, кетодиенов и сопряженных триенов (КДиСТ) и диеновых конъюгатов (ДК), вторичные – по содержанию манолового диальдегида (МДА). Полученные данные выражали в мкмоль/л, КДиСТ – в усл.ед.

Общая антиокислительная активность оценивалась с использованием модельной системы. Антиокислительную активность выражали в усл. ед.

Определение а-токоферола с использованием реактивов фирмы «Serva». Содержание а-токоферола выражали в мкмоль/л.

Определение ретинола осуществляется одновременно с а-токоферолом. Содержание ретинола выражали в мкмоль/л.

Определение восстановленного глутатиона (GSII), окисленного глутатиона (GSSG) флуориметрическим методом (Hissin, Hilf, 1976).

Измерения проводились на спектрофлюорофотометре (RT-5000) Shimadzu. Содержание GSII и GSSG выражали в мкмоль/л.

Определение активности супероксиддисмутазы (СОД) Измерение активности СОД проводили на спектрофлюорофотометре. СОД выражали в усл. ед.

3.2.5 Ультразвуковое исследование

Ультразвуковое исследование проводили на аппарате MyLab 40 VetEsaote «производства, Италия».

3.2.6 Анализ вариабельности сердечного ритма

Запись и анализ кардиоинтервалов были реализованы с использованием автоматизированной системы «Полиспектр 8/В» (производства «Нейрософт», Россия). Для изучения вегетативной регуляции сердечного ритма, применяли метод автоматизированной компьютерной кардиоинтервалографии (Баевский Р.М. с сотр., 1984).

3.3 Фармакологическое обоснование терапии

Для проведения гормонотерапии и иммунотерапии было выбрано 24 кошки с дисгормональной дисплазией молочной железы (таблица 1 схема опыта). В качестве гормонотерапии применяли противоопухолевое антиэстрогенное средство «Зитазониум». Действующим веществом которого является 1 - [пара-[2 - (Диметиламино)-этокси] - фенил] - транс-1,2 – дифенил – 1 - бутен. Препарат «Зитазониум» ингибирует рецепторы эстрогенов в органах-мишенях и опухолях, происходящих из этих органов. В результате возникает комплекс (препарат-рецептор-кофактор переноса), который после транслокации в клеточное ядро предотвращает гипертрофию клеток, зависящих от эстрогенного регулирования. Обладает антигонадотропными свойствами, подавляет синтез Pg в опухолевой ткани. Тормозит прогрессирование опухолевого процесса, стимулируемого эстрогенами. Способность блокировать эстрогены может сохраняться в течение нескольких недель после однократной дозы.

В качестве иммунотерапии использовали рекомбинантный интерферон «Фелиферон» - раствор для инъекций, в 1 мл которого в качестве действующего вещества содержится интерферон кошки с противовирусной активностью 400 000 МЕ.

24 кошкам-пациентам с диагнозом дисгормональная дисплазия молочной железы (1 подгруппа – 12 пациентов) назначали препарат «Зитазониум» в дозе по 0,01г два раза в день. На каждую пораженную молочную железу два раза в сутки втирали 1% крем прожестожель по 2,5 гр., а также назначали жирорастворимые витамины – токоферол (витамин Е) по 1 капсуле (400 мг) в сутки, ретинол (витамин А) 33000 МЕ в сутки, витамин С (50 мг), L-глутатион (50 мг), α-липоевую кислоту (100 мг), L-цистеин (100 мг), лецитин (150 мг), 1 раз в день, согласно инструкции по применению данных препаратов.

Схема опыта

Диагноз	Группа	Препарат	Способ применения
Дисгормональная дисплазия молочной железы (n=24)	Опытные, кошки, 12 - пациентов	1. «Зитазониум»; 2. Прожестожель 1% крем 3. Жирорастворимые витамины	1. Орально 2. Наружно 3. в\м
	Опытные, кошки, 12 - пациентов	1. «Зитазониум»; 2. «Фелиферон»; 3. Прожестожель 1% крем 4. Жирорастворимые витамины	1. Орально 2. в\м 3. Наружно 4. в\м

Второй подгруппе кошек (12 пациентов) назначали препарат «Зитазониум» в дозе по 0,01г 2 раза в день, в комбинации с иммуномодулятором «Фелиферон», дважды в сутки, внутримышечно в дозе 200000 МЕ. На каждую пораженную молочную железу два раза в сутки втирали 1% крем прожестожель по 2,5 гр., а также назначали жирорастворимые витамины – токоферол (витамин Е) по 1 капсуле (400 мг) в сутки, ретинол (витамин А) 33000 МЕ в сутки, витамин С (50 мг), L-глутатион (50 мг),

α -липоевую кислоту (100 мг), L-цистеин (100 мг), лецитин (150 мг), 1 раз в день, согласно инструкции по применению данных препаратов

3.5 Статистическая обработка результатов

Материалы полученных данных обрабатывали методом вариационной статистики на персональном компьютере с использованием программы «Microsoft Excel», а также биометрически с использованием критериев Стьюдента, хи-квадрат. Все статистические процедуры проводили с использованием пакета прикладных программ «Statistica 6.0».

4. РЕЗУЛЬТАТЫ СОБСТВЕННЫХ ИССЛЕДОВАНИЙ

4.1 ДИФФЕРЕНЦИАЛЬНАЯ ДИАГНОСТИКА РАЗЛИЧНЫХ ФОРМ МАСТОПАТИИ У КОШЕК

4.1.1 Инцидентность заболеваний молочной железы и факторы, обуславливающие группу риска у кошек заболеванием мастопатией

За период с 2015 по 2018 гг. клиническому осмотру подвергнуто 1205 животных, поступивших в ветеринарные клиники различных организационно-правовых форм собственности г. Ростов на Дону, Новочеркасск, Шахты, Таганрог. По результатам исследования регистрируемые патологии рассматривались по частоте встречаемости. Установлено, что из общего числа регистрируемых в ветеринарных клиниках больных кошек на долю заболеваний кожи выпадает наибольшее количество животных – 21,5%.

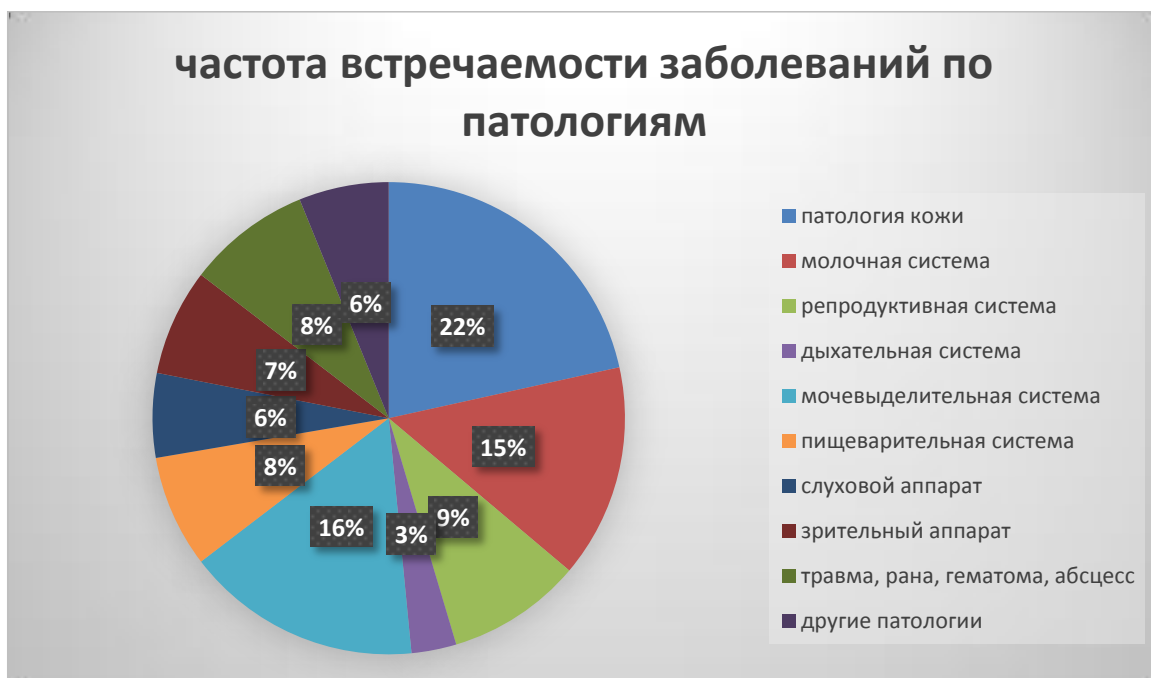

Рисунок 3 - Частота встречаемости заболеваний по патологиям

Вторыми по частоте встречаемости были отмечены патологии мо-

чевыделительной системы – 16,2 %.

Среди этих животных заболевания молочной железы выявлены у 437 кошек. Из них 38 кошкам был поставлен диагноз мастопатия. Инцидентность общих заболеваний молочной железы составила 14,6%.

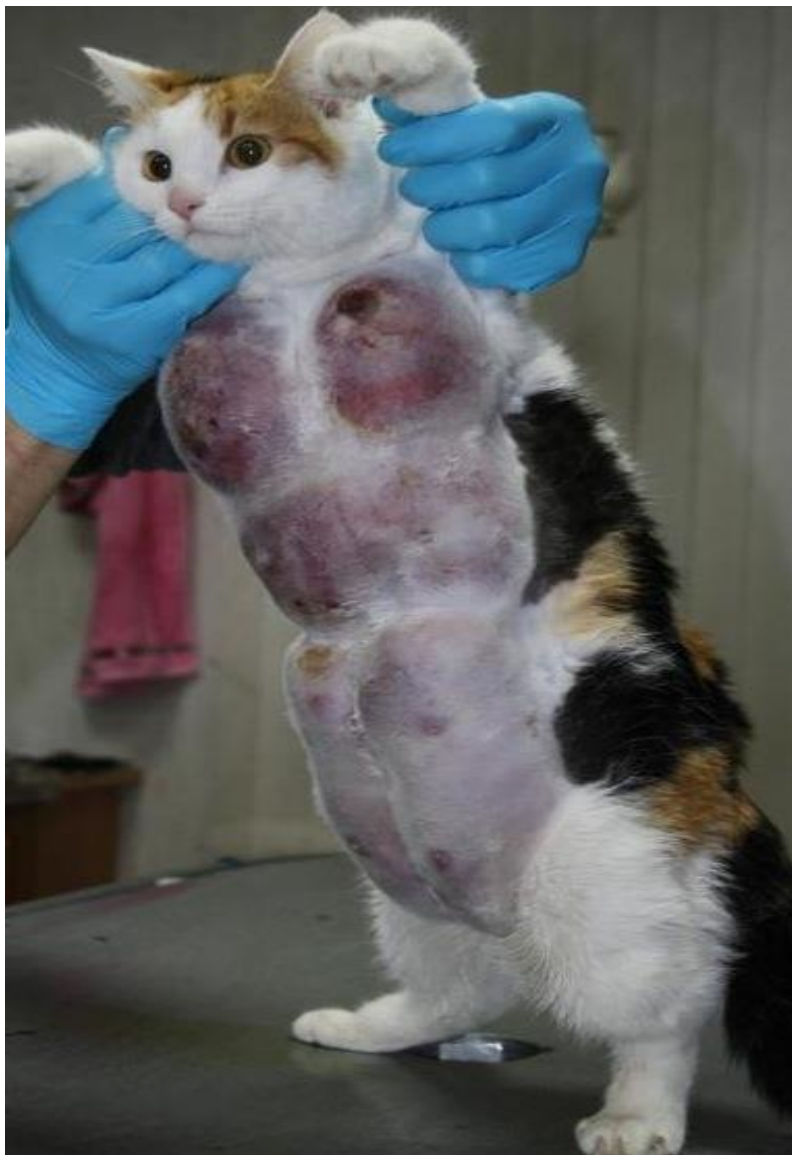

Рисунок 4 - Поражение всех молочных пакетов дисгормональной дисплазией

Наиболее часто встречаемых неопластических процессов у кошек в Северокавказском регионе РФ являются: заболевания молочной железы - 63,8%, яичников - 7,6%, матки - 5,3%, печени - 4%. Несколько реже встречаются новообразования кожи - 3,4%, легких - 3,4%, ротовой полости - 2,9% и костей - 2,9%.

Данные по локализации опухолей в организме представлены в материалах, отраженных на рисунке 4.

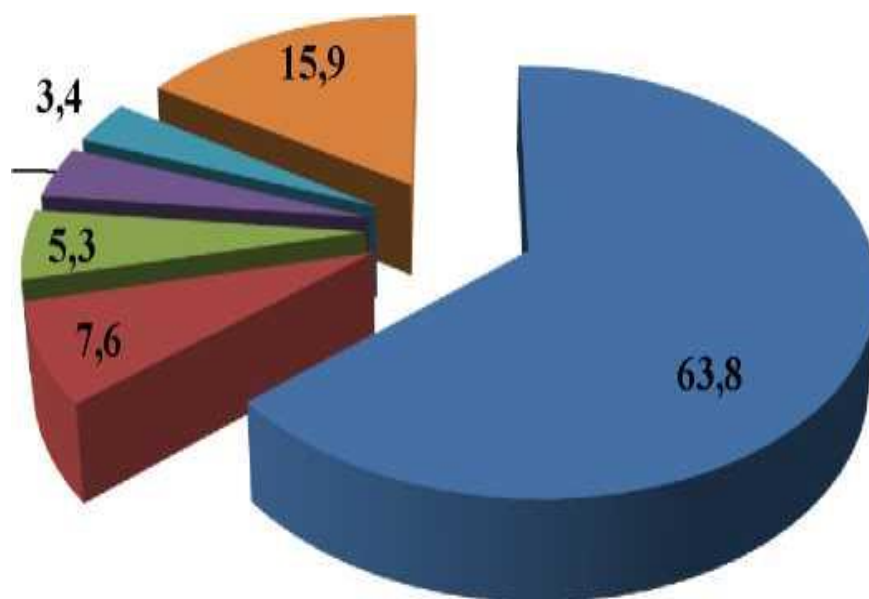


Рисунок 4 - Локализация опухолей в органах и тканях у кошек

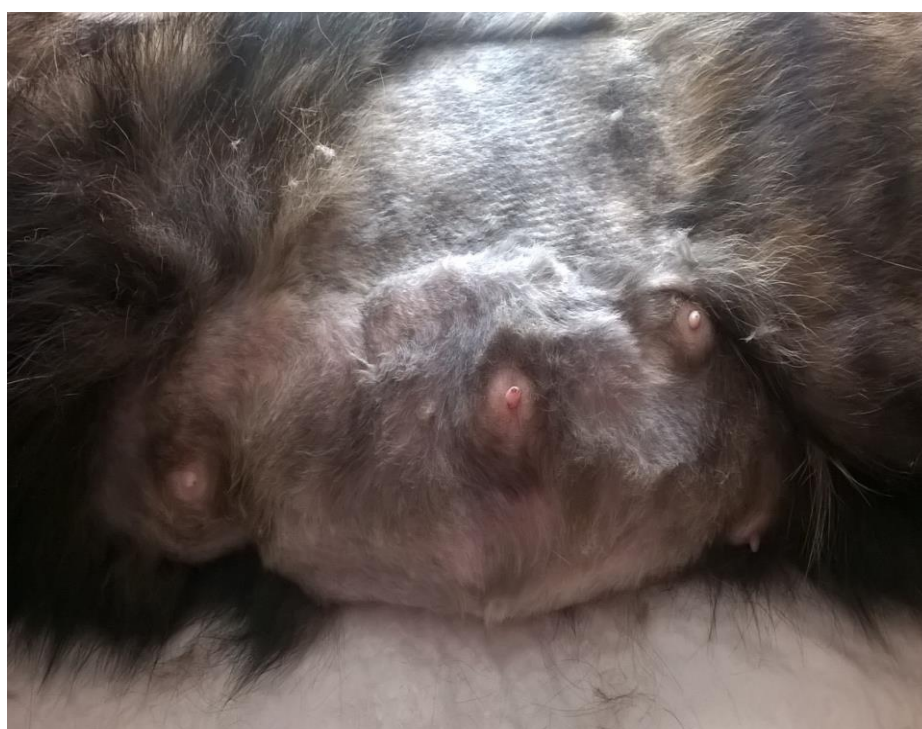

Рисунок 5 - Двухстороннее поражение 2,3 и 4 пары молочных желез

Количество кастрированных кошек составило 8,6%, и не кастри-

рованных животных - 90,8% (рисунок 6).

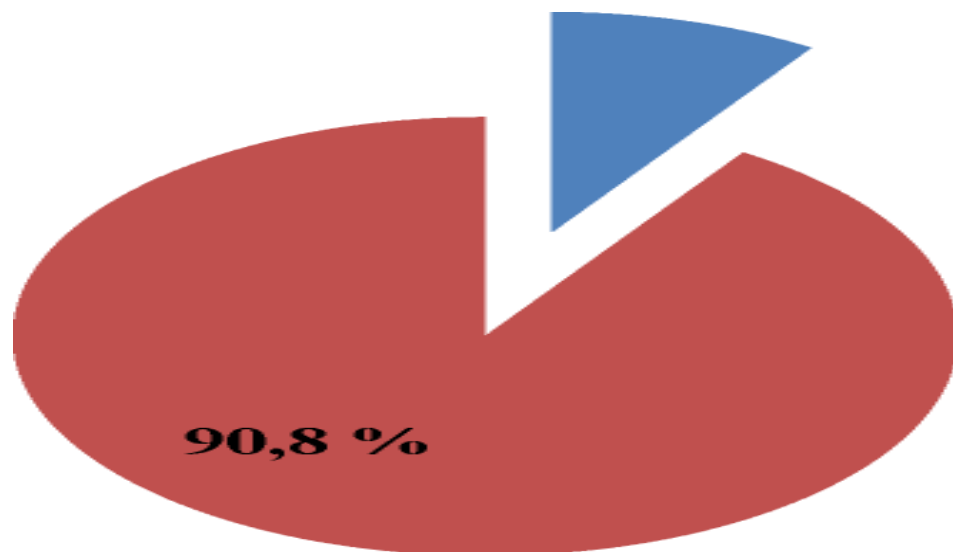


Рисунок 6 –Частота мастопатии у кошек

Распределяя животных по возрасту, нами получены следующие возрастные группы: животные в возрасте до 8 лет - 3,6%, от 8 до 12 лет - 50,7%, от 12 до 16 лет - 29,6%, старше 16 лет - 16,1% (рисунок 7).

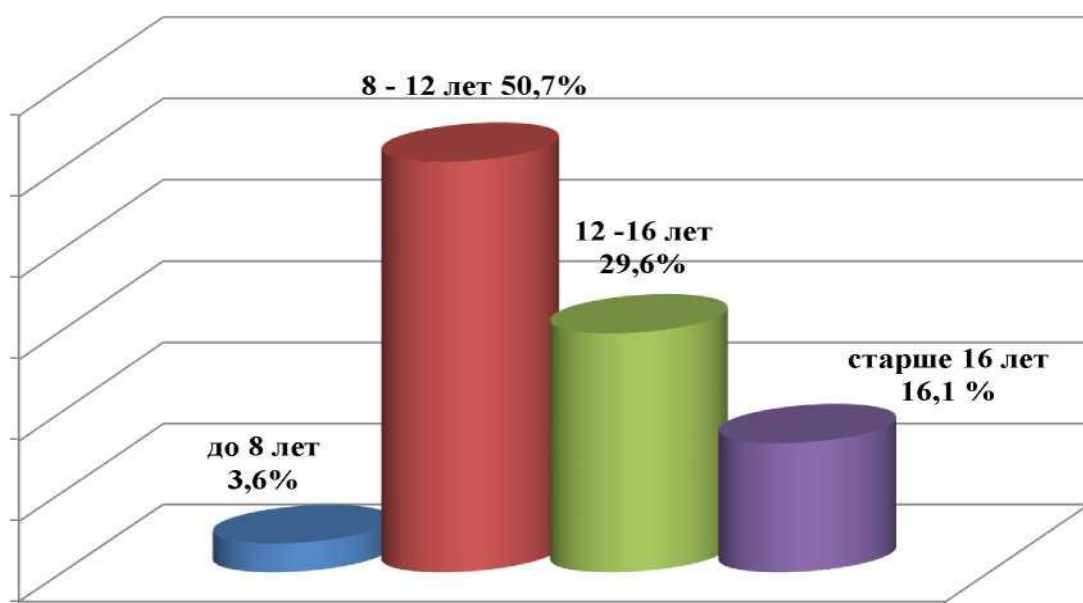


Рисунок 7 –Частота мастопатии у кошек в зависимости от возраста
При распределении животных различных форм мастопатии в зави-

симости от породной принадлежности, нами получены данные, представленные на рисунке 8.

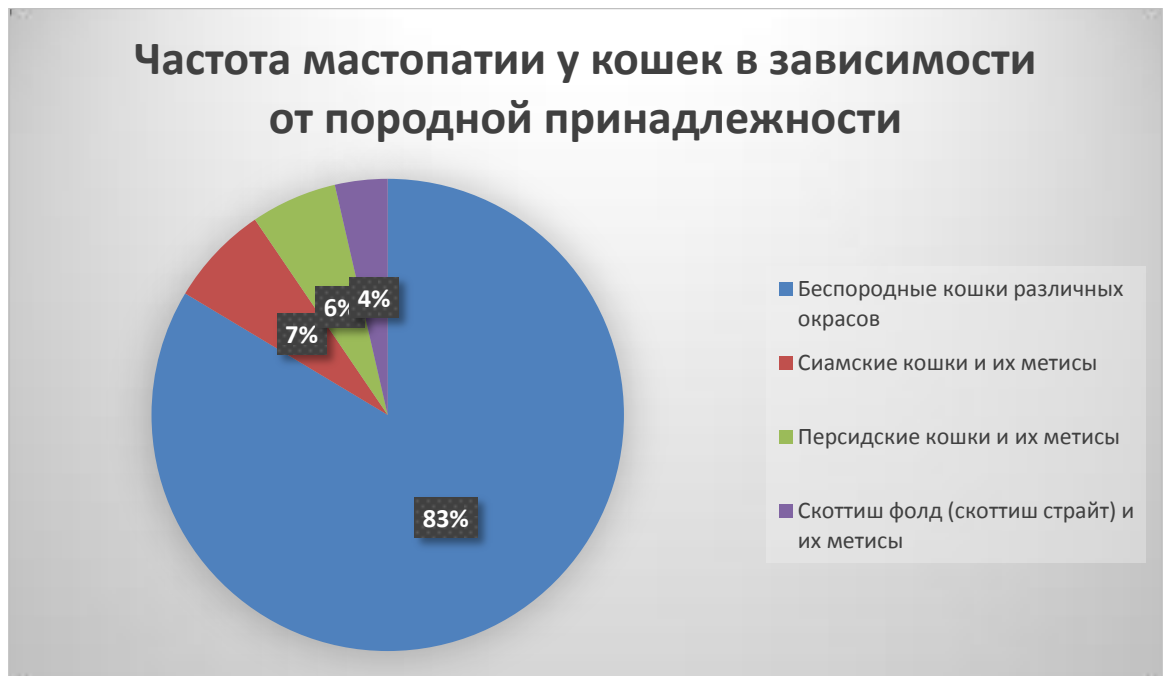

Рисунок 8 – Частота мастопатии у кошек в зависимости от породной принадлежности

Проведенный анализ результатов исследований выявил, что мастопатия регистрируется у беспородных кошек в 83,6%, у сиамских – 6,9%, у персидских – 5,9%, скотиш фолдов – 3,6%.

Наблюдается тенденция зависимости частоты мастопатии от количества родов у самки (рисунок 9).

Многофакторный анализ полученных данных показывает, что у нерожавших самок наиболее часто регистрируется патологический процесс в молочных железах в сравнении с другими нозологическими формами заболеваний различной этиологической направленности. Так, дисгормональная дисплазия паховых и брюшных пакетов молочной железы регистрируется у 54,69%, – диффузная фиброзно-кистозная мастопатия у 31,62%, локализованный фибро-аденоматоз молочной железы – у 13,69% кошек. С возрастанием числа родов свыше трех отмечается тенденция

возрастания (16,15%) локализованного фибро-аденоматоза молочной железы.

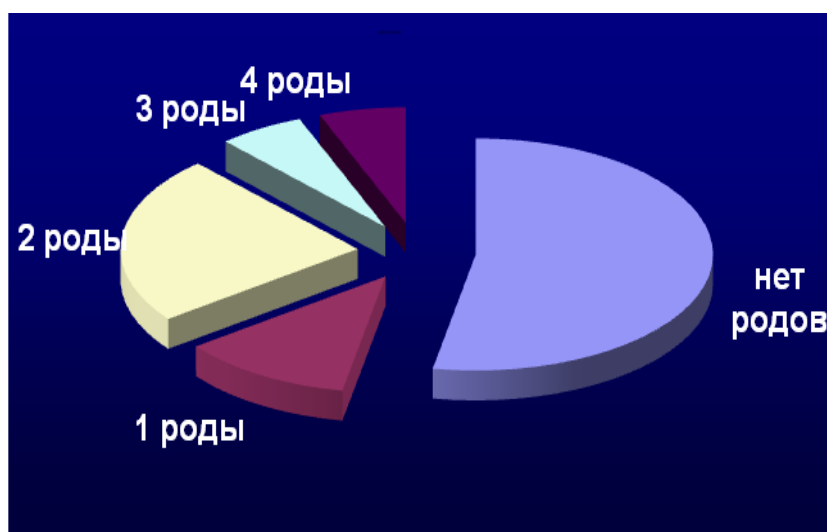


Рисунок 9 - Частота возникновения заболеваний молочной железы от количества родов у кошек

Кроме того, проведенными полевыми наблюдениями было установлено, что 53,5% кошек с заболеваниями молочной железы диффузной фиброзно-кистозной мастопатией имели в анамнезе нарушения в проявлении эструса (постдиэстральный синдром), ложную котность, псевдо-лактацию (рисунок 10). При этом у 5,36% самок фиксировали нимфоманию, у 12,30% – гипозэстральный, а у 33,59% – гиперэстральный синдром, у 25,85% – нерегулярность проявления половых циклов и у 22,90% – отсутствие течки и охоты.

Клинически нимфомания проявлялась симптомами общего полового возбуждения и охоты, сохранением рефлексов совокупления после окончания течки, а также общим половым возбуждением и влечением к самкам и особям другого вида. При УЗИ-обследовании яичников у 36,84% кошек выявляются множественные или единичные фолликулярные кисты. При этом чаще всего наблюдается постдиэстральный синдром (27,46%) и патологии яичников (35,83%), которые в 36,71% случаев фиксировались у самок с дисгормональной дисплазией молочных желез.

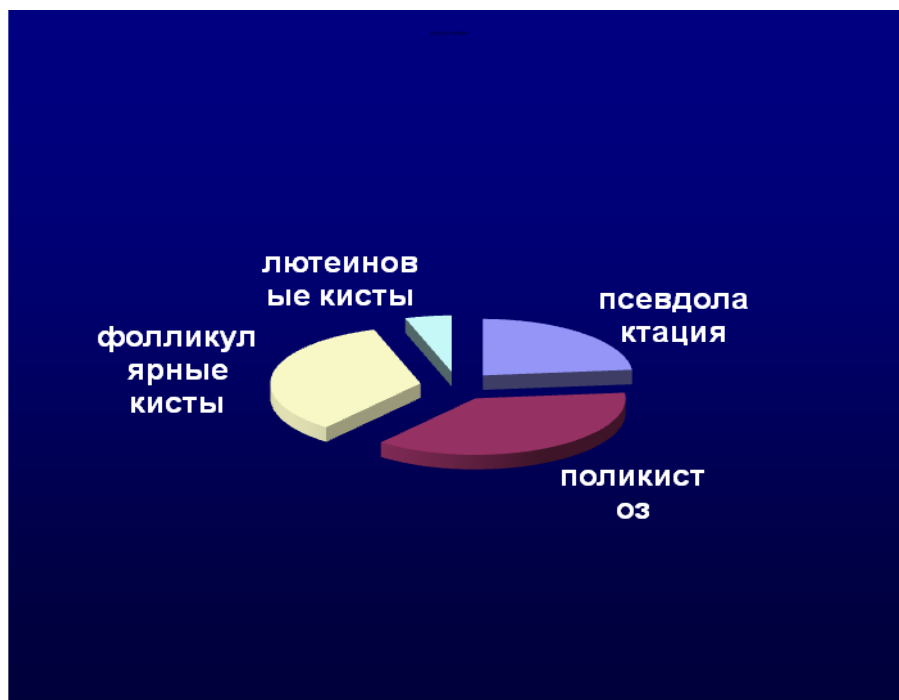


Рисунок 10 - Частота возникновения заболевания молочной железы от функционального состояния яичников

При локализованном фибро-аденоматозе молочных желез данная патология встречалась у 10,92%, в то время при псевдолактации – у 36,39%, у 41,65% – при фолликулярных кистах и у 11,04% кошек – при лютеиновых кистах яичников

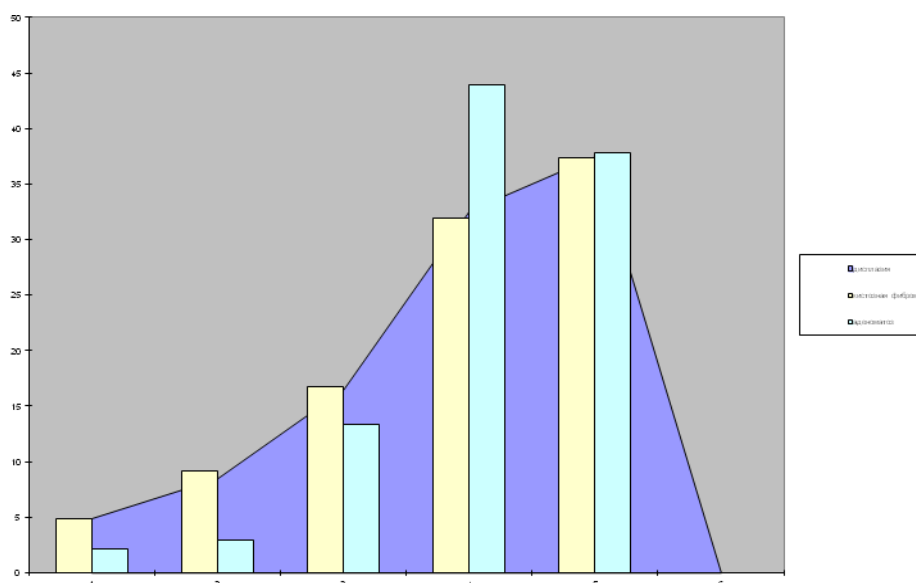


Рисунок 11 - Частота возникновения заболевания молочной железы от номера молочного пакета

Различные формы мастопатии в основном локализовалась у 38,16% кошек в каудальном 4-ом пакете, у 39,54% – в 5-ом пакете молочных желез, а 22,3% случаев приходится на остальные молочные пакеты (рисунок 11).

Такое преимущественное поражение мастопатией брюшных и паховых молочных пакетов, связано со значительно большей функциональной активностью 3-4-5 парных пакетов молочной железы у кошек. Анатомически и топографически объем железистой ткани в молочной железе многоплодных животных увеличивается в кранио-каудальном направлении, поэтому они более продуктивны во время акта сосания приплодом.

4.1.2 Симптоматика, характер и структура различных форм мастопатии у кошек

Проведенный статистический анализ распространения различных форм мастопатии показал, что наиболее встречаемая форма мастопатии – дисгормональная дисплазия молочных желез (58,55%) и мастит у 17,97%. Диффузная фиброзно-кистозная мастопатия регистрируется у 14,69% кошек, алокализованный фибро-аденоматоз молочной железы – у 8,79 % кошек (таблица 1).

Таблица 1 – Частота заболеваемости молочных желез у кошек

Заболеваемость молочной железы	%
Дисгормональная дисплазия	58,55
Мастит	17,97
Диффузная фиброзно-кистозная мастопатия	14,69
Локализованный фибро-аденоматоз	8,79

При этом необходим тщательный и целенаправленный анализ заболеваний молочной железы у кошек разного репродуктивного возраста, который позволяет в режиме реального времени прогнозировать и влиять на последовательность дальнейших клинических мероприятий, направленных на верификацию диагноза.

У плотоядных самок наиболее информативными являются сведения общего состояния животного: его активность, адекватная реакция на внешние раздражители, аппетит, количество потребляемой воды, частота мочеиспускания, объем выделяемой мочи, характер дефекации, психологическое состояние самки и ее поведенческие реакции.

Алгоритм клинического исследования молочной железы:

- наличие избыточной живой массы;
- регулярность эструса, метэструса, диэструса и постэструса;

- привлекательность для самцов в период полового цикла;
- поведенческие особенности самки во время эструса, метэструса, диэструса и постэструса;
- характер выделений в период метэструса и эструса.
 - наличие заболеваний в период беременности и родов;
 - количество котят в помете и их функциональное состояние;
 - ложная беременность, характер и интенсивность проявления;
 - связь с ложными родами, характер и интенсивность проявления;
 - связь со стадией полового цикла, характер и интенсивность проявления.

Из клинических симптомов заболеваний кошек маститом следует выделить следующие диагностические признаки:

- на момент обращения в клинику состояние животного удовлетворительное, температура и пульс в пределах нормы, тип дыхания грудобрюшной, без каких-либо отклонений;
- воспаленные молочные пакеты болезненные, гиперемизированные с повышением местной температуры;
- цитограмма секрета молочного пакета соответствует воспалительному процессу, количество соматических клеток повышено в 2,4 раза;
- нарушение полового цикла, нерегулярность эструса, кошки не привлекают самцов, проявляется агрессия со стороны больной самки;
- у всех самок отмечалась, как правило, одна или несколько ложных беременностей, у 76,0% самок роды отсутствуют;
- дополнительные исследования свидетельствуют о том, что общий анализ крови характеризует наличие воспалительного очага в организме, гормональные исследования крови выявляют резкие изменения в содержании эстрадиола и прогестерона, концентрация которых соответствует периоду эструса полового цикла самок.

Для заболевания дисгормональная дисплазия молочной железы характерны следующие диагностические признаки:

– состояние животного от удовлетворительного до средней тяжести, температура повышена на 1–1,5°C, пульс в пределах физиологической нормы или слегка учащен, тип дыхания грудобрюшной, без посторонних шумов, часто отмечается одышка;

– фиброзно-кистозная мастопатия проявляется различной консистенцией, при пальпации безболезненная, бугристая с очагами размягчения;

– подвижна, отграничена от окружающих тканей, без признаков инфильтрации, характерны серозные выделения из сосков пораженного молочного пакета;

– фиброзно-кистозная мастопатия диаметром более 10 см спаянна с кожей, наблюдается изъязвление кожи и выраженная инфильтрация подкожной жировой клетчатки;

– цитограмма секрета пораженного молочного пакета характеризуется образованием гроздевидных структур и фиброзом соединительнотканной основы альвеолярной железистой ткани пораженного пакета молочных желез;

– выделяется условно-патогенная микрофлора, общий анализ крови характерен для воспалительного процесса разной степени тяжести, гормональные исследования крови дают значительные изменения концентрации прогестерона и эстрадиола.

Для заболевания кошек диффузная фиброзно-кистозная мастопатия характерны следующие диагностические признаки:

– температура понижена до 36,0°C, пульс от 180 до 250, нитевидный, не пальпируется, отмечается легкая одышка, цвет слизистых – серобелый;

– клинически проявляется в виде твердой опухоли размером от 1 до 5 см, безболезненной, подвижной заключенной в капсулу молочного пакета;

– аденома имеет тонкую капсулу и границу, поверхность разреза серо-розовая и имеет дольчатое строение узла;

– фиброаденома плотная на разрезе однородная, серовато-белого цвета, волокнистая опухоль, внутри которой иногда встречаются мелкие кисты;

– макроскопически инкапсулированная опухоль представлена железистыми элементами и скудной стромой.

Для заболевания кошек локализованным фиброаденоматозом характерны следующие диагностические признаки:

– температура понижена до 36,0°C, пульс от 180 до 250, нитевидный, не пальпируется, отмечается легкая одышка, цвет слизистых – серобелый;

– доброкачественная опухоль, округлой формы, диаметром 4 см с признаками кровоизлияния;

– опухолевые узлы с зернистой поверхностью, неотграниченные, сероватого цвета;

– папилломы располагаются в кистозном протоке и представлены фиброзными сосочками с васкулярной ножкой;

– внутрипротоковая папиллома представляет собой полость в виде кисты, внутри которой находится пролиферат сосочкового и железистого строения.

Для заболевания кошек аденомой соска характерны следующие диагностические признаки:

– клинически проявляется в виде длительно существовавшей до 1 года опухоли, умеренно инфильтрирующей кожу, на месте соска находится язва;

– на момент обращения в клинику состояние животного удовлетворительное. Температура, пульс – в пределах нормы, тип дыхания грудобрюшной;

– опухоль представляет собой округлой или овальной формы узел на соске молочной железы, поверхность разреза – серовато-розовая.

Для заболевания кошekinфильтрирующим внутрипротоковым раком характерны следующие диагностические признаки:

– клинически идентифицирован в 6,0%–16,5% случаев, на разрезе опухоли выдавливается крошковидная масса;

– на момент обращения в клинику у животного опухоль представлена в виде узлов с зернистой поверхностью, неотграниченного сероватого цвета;

– встречаются сочетания различных вариантов роста от солидного, угревидного до папиллярного и фиброзного.

– необходимо дифференцировать отслизистого рака, который представляет опухоль серого цвета с влажной желатиноподобной поверхностью на разрезе.

Для заболевания кошек модулярным раком характерны следующие диагностические признаки:

– на момент обращения в клинику состояние животного удовлетворительное, температура, пульс и дыхание – в пределах нормы, тип дыхания грудобрюшной, без каких-либо отклонений;

– макроскопически достигают размеров до 10–15 см в диаметре и имеют вид опухоли молочного пакета сероватого цвета рыхлой консистенции;

– морфологически обнаруживаются участки метаплазии различного типа в связи с этим необходимо дифференцировать от рака молочной железы.

Для заболевания кошек аденокарциномой характерны следующие диагностические признаки:

- опухоль расположена в 4 и 5 пакетах молочной железы, наблюдаются изменения со стороны регионарных лимфоузлов;
- наблюдается ограничение подвижности опухоли относительно кожи и подлежащих тканей, а также выделения из сосков пораженных молочных пакетов;
- изъязвление опухоли возникает на фоне самотравматизации (разлизывания и разгрызания опухолей), что свидетельствует о зуде, болезненности аденокарциномы и дискомфорта;
- макроскопически видна капсула серовато-желтого цвета и атрофированная ткань молочной железы коричневатого цвета, в толще опухоли наблюдаются характерные очаги некрозов.

Для заболевания кошек карциносаркомой характерны следующие диагностические признаки:

- состояние животного от удовлетворительного до средней тяжести, температура повышена на 1–1,5°C, пульс в пределах нормы или слегка учащен, тип дыхания грудобрюшной, без посторонних шумов, часто отмечается одышка;
- карциносаркомы представлены малигнизацией стромального и железистого эпителия;
- макроскопически опухоль различного размера, характеризуется инфильтративным ростом;
- опухоль является одиночной, крупной или множеством мелких новообразований, безболезненна, неоднородной консистенции, бугристая, с очагами размягчения;
- карциосаркома подвижна, имеет капсулу и границу с окружающими тканями, без признаков инфильтрации прилегающих тканей;

– макроскопически опухоль диаметром более 10 см, при пальпации создается впечатление спаянности с изъязвленной кожей за счет сильного натяжения последней;

– карциосаркома молочной железы представляет тестообразный комок, граница опухолевой ткани не выражена.

Проведенные нами клинические наблюдения и исследования позволили разработать алгоритм симптоматики различных форм мастопатии, данные представлены в таблице 2.

Таблица 2 – Алгоритм клинических признаков различных форм мастопатии у кошек

Характеристика пальпируемых участков	Выделения из сосков	Клиническое заключение	Ультразвуковые критерии тяжести
Не пальпируется	нет	Отсутствие патологии	Неизменная ткань
Уплотнения эластической консистенции с зернистой поверхностью	редки	Дисгормональная дисплазия	Определяются гиперплазированные железистые дольки в наружных квадрантах с расширенными молочными протоками.
Определяются диффузные участки уплотнений от мелко до крупнозернистых	Возможны	Диффузная фиброзно-кистозная мастопатия	Структура железистой ткани нарушена, отмечаются выраженные диффузные фиброзные изменения, молочные протоки кистозно расширены, определяются одна или несколько кист в одном из квадрантов
Определяются комкообразные уплотнения	Часто встречаются	Локализованный фиброаденоматоз	Определяются гиперплазированные железистые дольки, часто обнаруживаются кисты, окруженные зоной локального фиброза в одном или нескольких квадрантах, и кистозно расширенные молочные протоки

Алгоритмы клинических признаков системного неопластического процесса при различных форм мастопатии у кошек проявлялись по мере

нарастания тяжести течения заболевания: от дисгормональных дисплазий, диффузной фиброзно-кистозной мастопатии и далее к локализованному фибро-аденоматозу

Применение данного алгоритма в практической ветеринарии позволяет ветеринарному специалисту на первом этапе клинического обследования животного обратить внимание на классические признаки мастопатии и назначить специальные и специфические исследования для постановки диагноза и назначения курса лечения.

4.1.3. Морфометрическая характеристика различных форм мастопатии у кошек

Проведенные исследования свидетельствуют о том, что гистологическая структура и морфометрические параметры молочных желез при различных формах мастопатии подвергаются существенным преобразованиям.

Достоверность цитологического анализа при определении характера различных форм мастопатии составляет в среднем 89,15%. При дисгормональной дисплазии молочной железы достоверность исследования составила 100,0%, при диффузной фиброзно-кистозной мастопатии – 79,53 %, при локализованном фибро-аденоматоземолочного пораженного пакета – 87,94% (таблица 3).

Таблица 3 – Достоверность морфометрического метода исследования при заболеваниях молочной железы кошек

Мастопатия	Проведено цитологических исследований		% достоверных результатов
	Всего	Подтверждено последующей гистологией	
Дисгормональная дисплазия	12	12	100,0
Диффузная фиброзно-кистозная	27	21	79,53
Локализованный фибро-аденоматозная	33	29	87,94
Всего	72	62	89,15

Ошибки в верификации диагноза посредством цитологических исследований наблюдались из-за допущенных погрешностей при взятии материала для изучения, неправильно выбранного места, неправильно проведенной пункции пораженного очага, проведения пункции в одном и том же направлении. При пункции опухоли часто можно не попасть в участки малигнизации кисты, поэтому достоверность цитологии снижается.

В результате проведенных гистологических исследований на долю дисгормональной дисплазии молочных желез приходится 18,0% случаев от всех зарегистрированных мастопатий. Морфологически дисгормональная дисплазия молочной железы характеризуется расширенными протоками и атрофическими дольками альвеолярной ткани молочной железы. Эпителиальные клетки темные, наблюдается адематоз терминальных протоков, который характеризуется участками апокринной метаплазии альвеолярного эпителия с образованием сосочковых структур (рисунок 12).

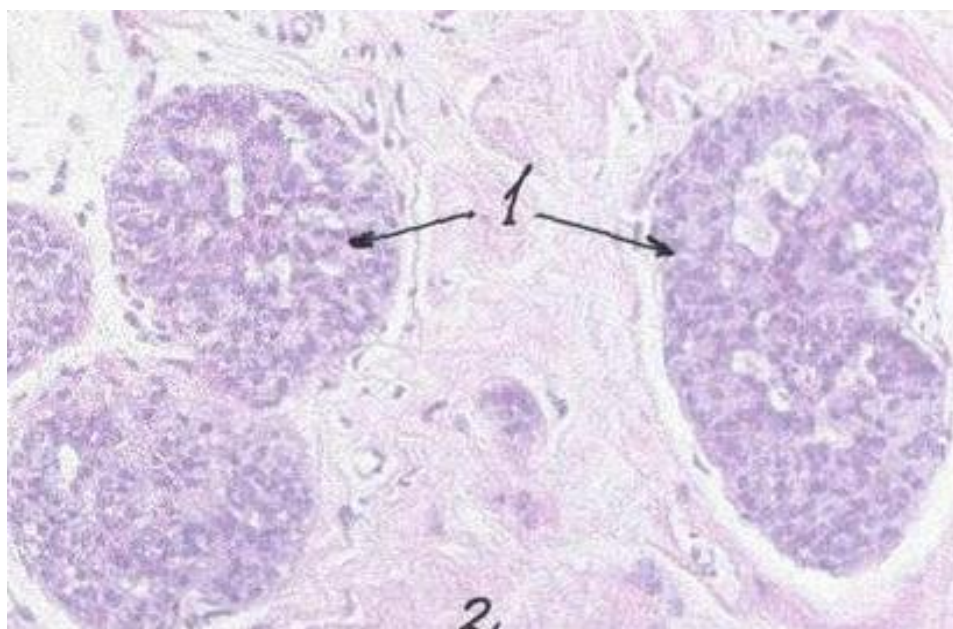


Рисунок 12 - Дисгормональная дисплазия молочной железы у кошек:
1– пролиферация умеренно полиморфного эпителия;
2 – соединительная ткань. Кошка, 10 лет. Окраска по Паппенгейму, x200

Дисгормональная дисплазия молочных пакетов железы у кошек представлена многочисленными плотно лежащими трубочками, в протоках соска находятся разрастания цилиндрического эпителия и миоэпителия в результате возникают участки псевдоинфильтративного роста. Кроме того, обнаруживаются солидные внутрипротоковые пролифераты

с некрозом в центре. Обнаруженные клетки пролифератов полиморфны, с крупными гиперхромными ядрами и наличием митоза. Диффузная фиброзно-кистозная мастопатия характеризуется атрофированным эпителием, крупные клетки с эозинофильной цитоплазмой лежат в один слой или образуют мелкие сосочки (рисунок 13).

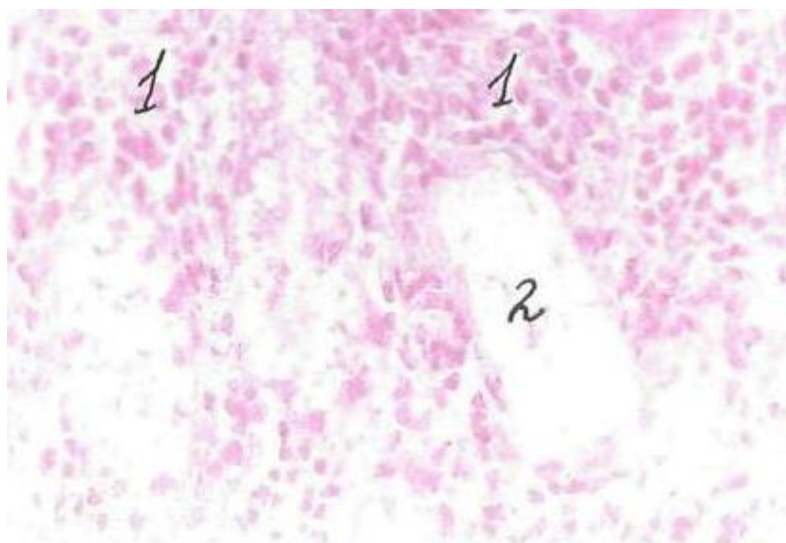


Рисунок 13 - Диффузная фиброзно-кистозная мастопатия:
– сплошные поля полиморфных низкодифференцированных
клеток; 2 – очаг некроза. Кошка, 11 лет. Окраска по
Паппенгейму, x200

Для диффузной фиброзно-кистозной мастопатии характерно внутриэпителиальное расположение в пределах долек при сохраненной архитектонике долек, при этом структуры, образующие дольки, были представлены полиморфным эпителием. В расширенных протоках встречаются группы однотипных клеток с обильной эозинофильной цитоплазмой, а также просветы, очерченные округлыми клетками с митозами. При этом отмечается перидукулярная лимфоидная инфильтрация, которая сопровождается различной степенью выраженности – от слабой до ярко выраженной. Для локализованного фибро-адематоза (рисунок 14)

характерно внутриэпителиальное расположение в пределах долек, при сохраненной архитектонике долек.

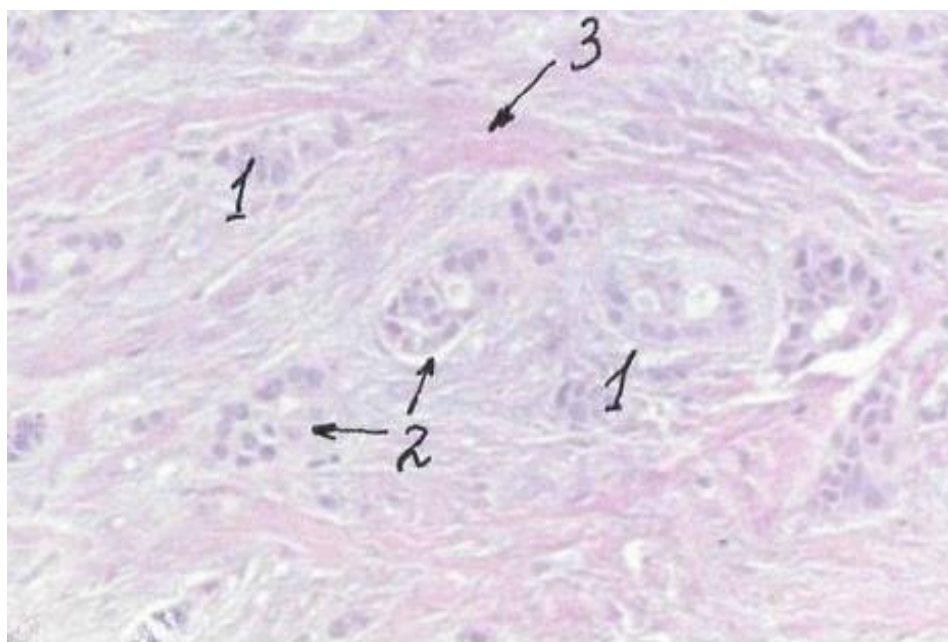


Рисунок 14 - Локализованный фибро-аденоматоз молочной железы:
1– сплошные солидные поля железистого эпителия; 2 – отдельные альвеолярные структуры; 3 – прослойка соединительной ткани.

Кошка, 12 лет. Окраска по Паппенгейму, x200

Локализованный фибро-аденоматоз микроскопически проявляется увеличенными сформированными железистыми дольками, мелкие протоки выстланы кубическим эпителием с темной компактной цитоплазмой, второй слой составляют миоэпителиальные темноокрашенные или светлые пузырьковидные клетки. Морфологически локализованный фибро-аденоматоз представлен железисто-сосочковыми, альвеолярными, трабекулярными и солидными участками. Среди скоплений слизи обнаруживаются железистоподобные формирования мономорфных клеток, содержащие в цитоплазме слизь. В поле зрения микроскопа локализованный фибро-аденоматоз просматривается крупными клетками с пузырьковидным ядром, которые содержат полиморфные гиперхромные ядрышки. Строма пораженного молочного пакета диффузно инфильтри-

рована лимфоидными и плазматическими клетками, при этом часто встречаются атипичные формы митоза. В качестве верификации диагноза папиллярный рак характеризуется сосочковыми структурами в внутрипротоковых и внутрикистозных папилломах. При дифференциальном диагнозе в пользу локализованного фибро-аденомы молочной железы свидетельствует клеточность сосочков, направленность формирования фиброзных структур, при этом всегда наблюдается полиморфизм и гиперхроматоз ядер пораженных клеток. При дифференциальной диагностике рака с метаплазией в протоковых инфильтрирующих опухолях у кошек часто обнаруживаются участки метаплазии различного типа. Морфологически выделяются участки веретенноклеточного строения, хондронной и остеонной метаплазии.

При этом отдельные участки с хондронной метаплазией по гистологическому строению напоминают смешанные опухоли слюнных желез.

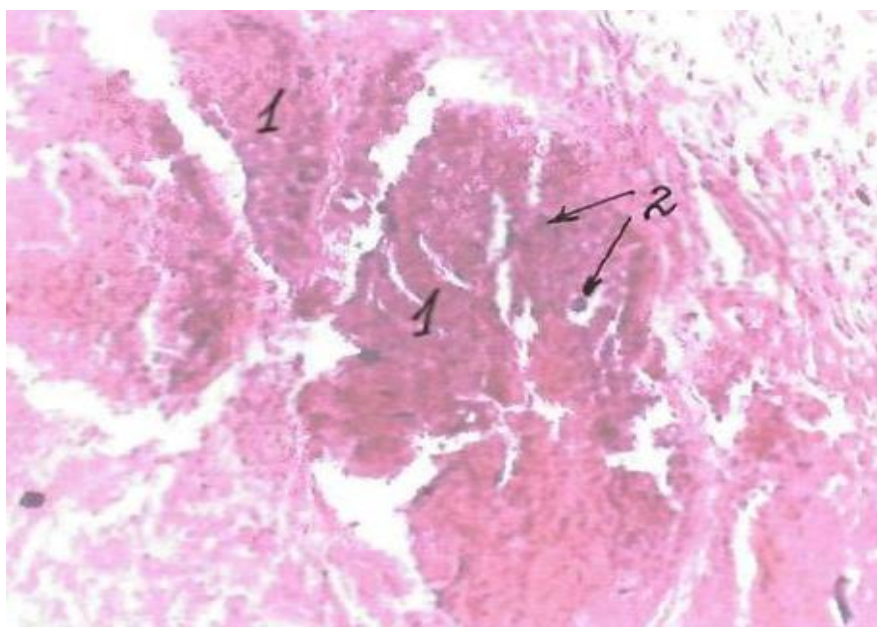


Рисунок 15 - Интраканаликулярная фиброаденома:
1 – пролифераты; 2 – участки кальцинации.
Кошка, 10 лет. Окраска по Паппенгейму, x200

Проведенными морфологическими исследованиями выявлено, что в ряде случаев мастопатия представлена карцино-саркомой (рисунке 15).

Карцино-саркомы молочных желез у кошек при верификации диагноза обладают одновременной малигнизацией стромального и железистого эпителия. Такие опухоли молочного пакета, как правило, различного размера, характеризуются обычно инфильтративным ростом с признаками воспаления окружающих тканей. Наблюдаются достаточно часто изъязвления железистой ткани молочного пакета и прорастания пораженных клеток в прилегающие паренхиматозные органы через брюшную стенку.

4.1.4. Эхографические данные дифференциальной диагностики различных форм мастопатии у кошек

При ультразвуковом сканировании брюшной стенки в области молочных пакетов вдоль средней линии живота устанавливали изменения молочной железы, которые отражены на данных эхограмм (рисунки 16,17,18,19,20).

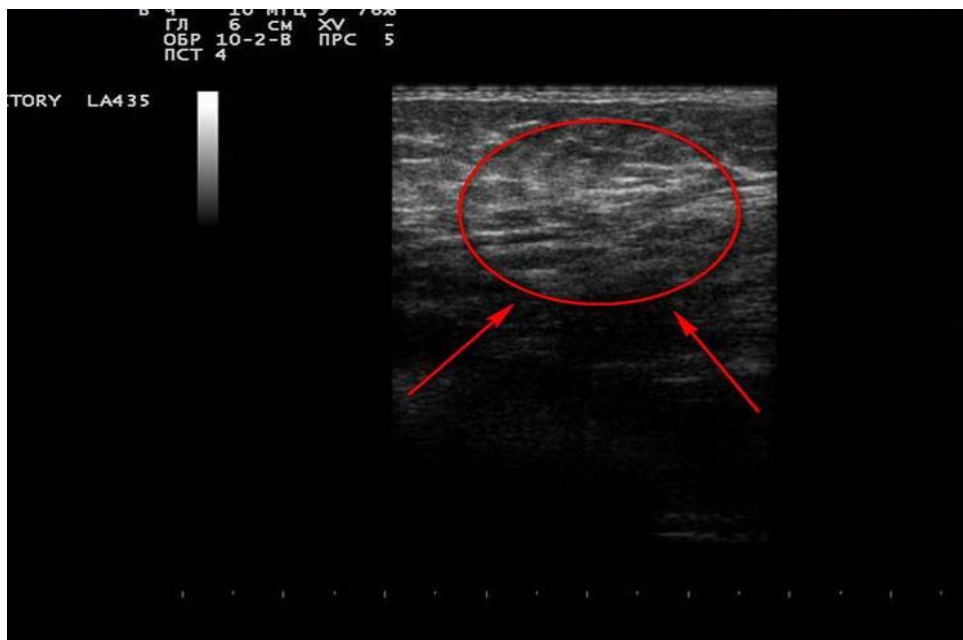

Рисунок 16 - УЗИ, дуктоэктозия молочной железы

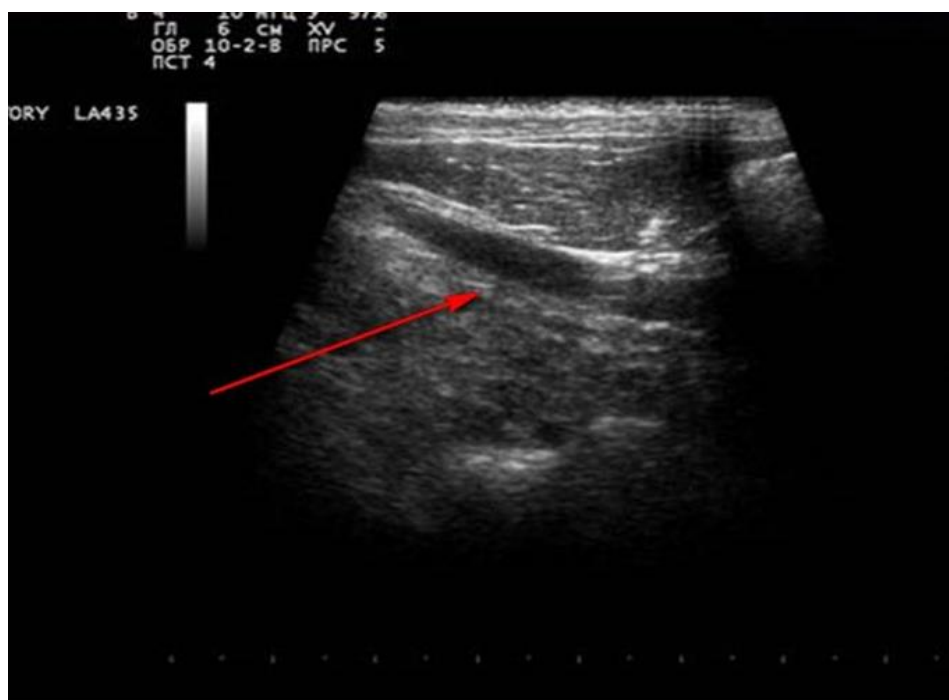

Рисунок 17 - УЗИ, дисгормональная дисплазия молочной железы

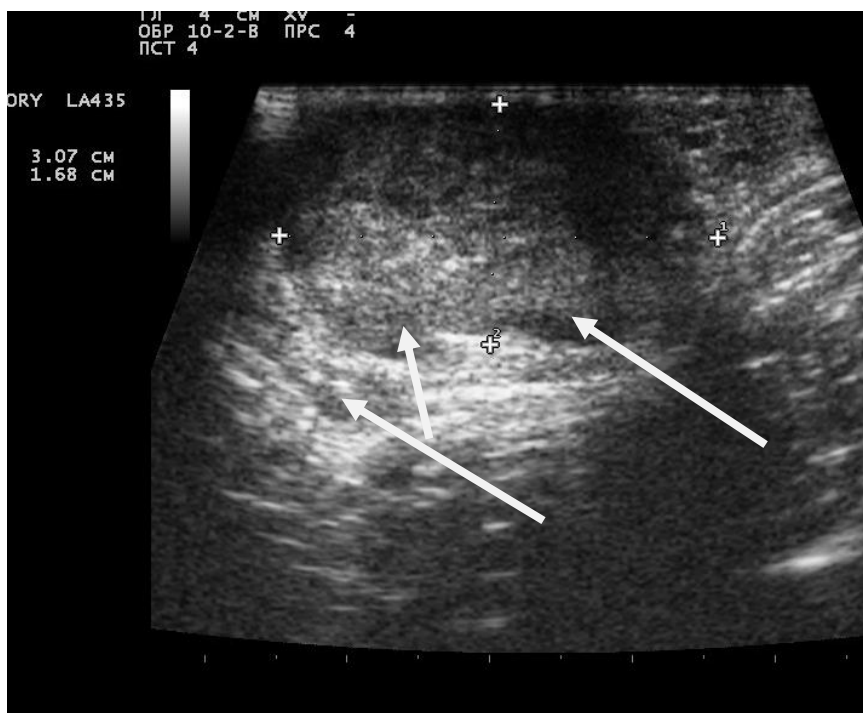

Рисунок 18 - УЗИ, локализованный фибро-аденоматоз

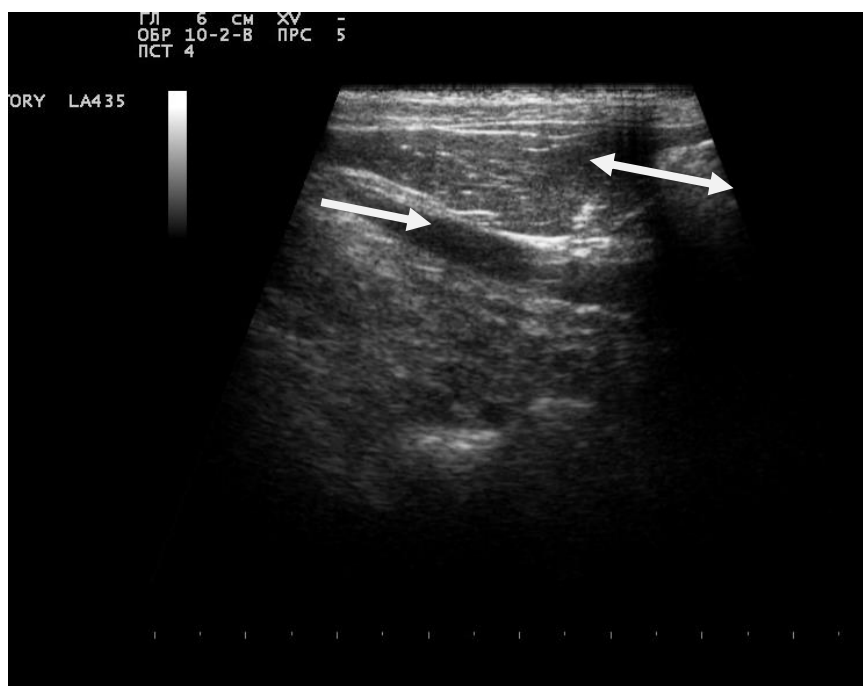


Рисунок 19 - УЗИ, молочная железа в норме

Исследования показали, что мастопатии имеют полости в молочных пакетах, которые отчетливо эхографически сканируются, и определяются.

Таблица 4 – Показатели ультразвукового сканирования молочной железы больных кошек различными формами мастопатией

Показатели	Мастопатии (n = 127)		
	Дисгормональная дисплазия	Диффузная фиброзно-кистозная	Локализованный фибро-аденоматоз
М-эхо, мм	17,21±0,90	5,26±0,32*	6,04±0,22**

* – достоверные отличия показателей между двумя группами при $p < 0,05$; ** $p < 0,01$

Анализ эхографических УЗИ-диаграмм различных форм мастопатий свидетельствует о том, что дифференциальный диагноз на мастопатию необходимо осуществлять в связи с нарушением общего состояния и увеличением матки, устанавливаемым эхографическим сканированием через брюшную стенку.

4.2 ФУНКЦИОНАЛЬНЫЙ СТАТУС У КОШЕК, БОЛЬНЫХ РАЗНЫМИ ФОРМАМИ МАСТОПАТИИ

4.2.1 Изменение гематологических параметров у кошек, больных разными формами мастопатии

Проведенные нами гематологические исследования показали, что данные параметры у кошек при разных формах мастопатии подвержены существенным изменениям (таблица 5).

Таблица 5 – Лейкограмма кошек при разных формах мастопатии (n=68)

Показатели	Дисгормональная дисплазия	Диффузная фиброзно-кистозная мастопатия	Локализованный фибро-аденоматоз
Лейкоциты, $10^9/л$	8,82±0,11	9,82±0,12*	11,85±0,09**
Базофилы, %	0	1	2
Эозинофилы, %	7,46±0,12	9,12±0,09*	10,24±0,12**
Лимфоциты, %	20,14±0,45	17,16±0,61*	15,61±0,54*
Моноциты, %	1,53±0,18	1,03±0,14*	0,79±0,19**
Миелоциты, %	0	0	0
Юные, %	0	0	0
Палочкоядерные, %	2,41±0,03	5,24±0,06	4,33±0,03
Сегментоядерные, %	68,62±1,21	65,74±1,87	70,73±1,07

Примечание: * $p < 0,05$; ** $p < 0,01$ по сравнению с дисгормональной дисплазией, здесь и далее

При рассмотрении результатов, полученных у кошек с диагнозом «диффузная фиброзно-кистозная мастопатия», было выяснено, что наиболее существенные изменения выявлены по количеству лейкоцитов. При этом слабовыраженный и средний лейкоцитоз наблюдался у 29,5%, высокий у 51,5% больных животных.

При анализе гематологических показателей у животных с диагнозом «локализованный фибро-аденоматоз» выявлено, что концентрация лейкоцитов не превышала 13 тыс/мкл, в основном, животные имели умеренный (34,26%) и слабовыраженный (36,48%) лейкоцитоз.

Лейкоцитарный профиль крови кошек при заболевании различных форм

мастопатией претерпевает существенные отклонения. Кроме того, при мастопатии кошек проявляется ярко выраженная эозинофилия и лимфоцитоз. Количество лимфоцитов увеличивается в 1,3 раза при диффузной фиброзно-кистозной мастопатии, 1,8 раза при локализованном фибро-аденоматозе ($p < 0,01$), а содержание моноцитов уменьшается в 1,7 раза и 2,8 раза соответственно по отношению к дисгормональной дисплазии.

У 46,5% животных с диагнозом «диффузная фиброзно-кистозная мастопатия» этот показатель находился в границах физиологической нормы, увеличение количества моноцитов наблюдалось у более половины животных, в то время как при диагнозе «дисгормональная дисплазия молочной железы» повышение обнаружено у 15,8% животных. Остальные морфологические единицы крови находились в границах физиологической нормы, и не представляют диагностического информативного интереса.

Таблица 6 – Эритроцитограмма у кошек при разных формах мастопатии

Показатели	Дисгормональная дисплазия	Диффузная фиброзно-кистозная мастопатия	Локализованный фибро-аденоматоз
Гемоглобин, г/л	112,4±2,42	72,92±1,98*	79,13±222**
Эритроциты, 10 ¹² /л	7,08±0,23	6,55±0,28	4,85±0,42**
СОЭ, мм/ч	15,25±0,72	18,99±0,67*	20,02±1,03**
Ширина распределения эритроцитов, %	12,4±0,41	10,9±0,98*	10,3±0,22**
Средний объем эритроцита	60,5±1,23	68,0±2,56	67,3±2,11
Среднее содержание гемоглобина в эритроците	16,08±0,23	14,55±0,28*	12,85±0,42**
Средняя концентрация гемоглобина в эритроците, г/л	308,23±0,67	310,8±0,67	312,5±0,55
Цветной показатель	0,91±0,07	0,64±0,06	0,63±0,02

Существенные изменения отмечены при исследовании СОЭ, которая увеличивается у животных с диагнозом «локализованный фибро-аденоматоз молочной железы» в 1,91 раза, а с диагнозом «диффузная фиброзно-кистозная мастопатия» – в 1,71 раза при достоверной статической разнице показателей по

сравнению с клинически здоровыми животными ($p < 0,01$ и $p < 0,05$ соответственно). При диагнозе «диффузная фиброзно-кистозная мастопатия» значительное повышение СОЭ наблюдалось у каждого пациента (таблица 6).

Таким образом, у 29,4% животных значение СОЭ было в границах референсных значений – умеренное и среднее. У 50,0% больных кошек мастопатией наблюдалось выраженное повышение, и у 15,0% – животных высокое. При сравнении показателя СОЭ у животных с диагнозом «дисгормональная дисплазия молочной железы» следует, что у 16,7% животных с этим диагнозом наблюдается выраженное увеличение СОЭ. А у более трети животных (38,4%) рассматриваемый показатель находился в границах физиологической нормы и соответствовал референсным значениям. Следует отметить, что у обследованных больных животных выявили в равных соотношениях, как умеренное, так и слабо выраженное повышение СОЭ.

Насыщенность крови гемоглобином снижается соответственно на 27,4% ($p < 0,05$) и 32,7% ($p < 0,01$). В случае, когда животному ставился диагноз «локализованный фибро-аденома молочной железы», процесс протекал в короткий промежуток времени (24–72 суток) и сопровождался выраженными клиническими проявлениями. Концентрация гемоглобина в крови кошек с диагнозом «дисгормональная дисплазия молочной железы» находится в границах физиологической нормы и в 63,4% случаев соответствуют референсным значениям.

Количество эритроцитов у кошек с диагнозом «дисгормональная дисплазия молочной железы», соответствует только в 39,4% случаев референсным значениям, тогда как с пониженным содержанием эритроцитов в 63,5% случаев. При этом повышения количества эритроцитов не отмечалось. При диагнозе «диффузная фиброзно-кистозная мастопатия» в границах референсных значений было только у 8,5% кошек, а повышение наблюдалось у 50,8%, снижение – у 40,7% животных с диагнозом «локализованный фибро-аденома».

Содержание тромбоцитов при диагнозе «диффузная фибринозно-кистозная мастопатия» по сравнению с животными с диагнозом «дисгормо-

нальная дисплазия молочной железы» снижается на 26,6%, а при диагнозе «локализованный фиброзно-аденоматоз» – на 39,6% (таблица 7).

Таблица 7 – Тромбоцитограмма у кошек при разных формах мастопатии

Показатели	Дисгормональная дисплазия	Диффузная фиброзно-кистозная	Локализованный фибро-аденоматоз
Тромбоциты, $10^9/\text{л}$	$409,4 \pm 10,32$	$300,7 \pm 8,43^*$	$247,3 \pm 11,32^{**}$
Средний объем тромбоцитов	$8,25 \pm 0,22$	$9,99 \pm 0,17^*$	$11,02 \pm 0,03^{**}$
Ширина распределения тромбоцитов, %	$35,4 \pm 0,41$	$37,9 \pm 0,98^*$	$39,3 \pm 0,22^{**}$
Тромбокрит, %	$0,19 \pm 0,03$	$0,18 \pm 0,02$	$0,17 \pm 0,01$

Полученные данные свидетельствуют о наличии условий для развития эндогенного воспаления и дистрофических явлений в молочной железе (таблица 10).

Таким образом, исследования морфологического состава крови кошек с мастопатией позволяют оценить степень протекания патологического процесса в каждом случае, но не позволяет проводить дифференциальную диагностику, основываясь только на клиническом анализе крови.

Проведенные экспериментальные исследования крови больных кошек мастопатией свидетельствуют о том, что в организме больных животных происходят определенные биохимические изменения (таблица 8).

Таблица 8 – Биохимические показатели крови у больных кошек разными формами мастопатии

Показатели	Дисгормональная дисплазия	Диффузная фиброзно-кистозная	Локализованный фибро-аденоматоз
Альбумины, г/л	$30,4 \pm 2,09$	$22,7 \pm 3,23^*$	$15,3 \pm 2,27^{**}$
Глюкоза, ммоль/л	$5,21 \pm 0,05$	$4,11 \pm 0,06^*$	$2,81 \pm 0,09^{**}$
Холестерин, ммоль/л	$2,13 \pm 0,23$	$3,42 \pm 0,14^*$	$4,82 \pm 0,8^*$
Билирубин общий, мкмоль/л	$7,34 \pm 1,25$	$10,24 \pm 1,17$	$13,4 \pm 1,21^*$
Креатинин, мкмоль/л	$139,3 \pm 4,43$	$149,4 \pm 2,23^*$	$150,9 \pm 5,67^*$
Мочевина, моль/л	$7,5 \pm 0,09$	$7,7 \pm 0,07^*$	$8,2 \pm 0,06^*$

Так, отмечается снижение синтеза альбуминовой фракции в крови ко-

шекпри мастопатии – неблагоприятный признак, свидетельствующий о том, что происходит снижение защитных компенсаторных сил организма.

Значительное отклонение отмечено в показателях гликогенеза, что в первую очередь связано с окислением глюкозы. Причем содержание глюкозы в крови напрямую зависит от глюколитической функции молочной железы при мастопатии (2,19раза) и находится в высокой степени достоверности ($p<0,01$).

Как следует из полученных материалов и проведенного анализа данных, уровень холестерина оказывается выше по сравнению с клинически здоровыми животными ($p<0,05$). Причем концентрация холестерина у кошек с диагнозом «диффузная фиброзно-кистозная мастопатия» также статистически достоверно выше ($3,42\pm 0,14$ ммоль/л), чем у животных с диагнозом «локализованный фибро-аденома молочной железы» ($4,82\pm 0,8$ ммоль/л, при $p<0,05$).

Содержание креатинина в сыворотке крови клинически здоровых кошек составляет $88,23\pm 1,27$ мкмоль/л. В то же время у кошек с диагнозом «диффузная фиброзно-кистозная мастопатия» данный показатель оказался выше в 1,4 раза, а с диагнозом «локализованный фибро-аденома молочной железы» в 1,5 раза выше, что в высокой степени достоверно ($p<0,01$).

Отмечается статистически достоверное увеличение общего билирубина ($p<0,05$) у кошек с мастопатиями при увеличении прямого билирубина в 1,37 раза, что также статистически достоверно ($p<0,05$) и 1,41 раза ($p<0,05$), в то время как соотношение общего билирубина возрастает в 1,9 раза ($p<0,05$) и 2,5 раза ($p<0,05$) соответственно по сравнению с клинически здоровыми животными.

В результате заболевания молочной железы развивается симптом, обусловленный сенсibilизацией организма и антигеном измененной железистой ткани молочной железы кошки. При этом мастопатия связана с развитием иммунокомплексного повреждения тканей и, в первую очередь, стероидозависимых гормональных структур. У 82,54% животных отмечается повышение этих показателей.

Существенные изменения наблюдаются при исследовании концентрации

ферментов аспаратаминотрасферазы и аланинаминотрасферазы (таблица 9).

Таблица 9 – Изменения ферментного состава крови кошек при разных формах мастопатии

Показатель	Дисгормональные дисплазии	Диффузная фиброзно-кистозная	Локализованный фибро-аденоматоз
АлАТ, Ед/л	41,06±1,09	34,18±1,13	39,17±1,19*
АсАТ, Ед/л	53,96±11,2	42,91±10,4	43,53±12,2
ЛДГ, Ед/л	115,4±4,67	92,3±4,17*	88,3±10,74*

При анализе коэффициента Ритиса (коэффициент Ритиса АсАТ/АлАТ = 1,3) следует, что, несмотря на повышение АсАТ и АлАТ, значение коэффициента оказывается статистически достоверно выше 1,3. Данное обстоятельство свидетельствует о наличии патологического процесса у более чем 75,6% исследованных кошек с мастопатией. Этот факт подтверждается повышением уровня печеночных ферментов в разной степени.

Таким образом, проведены исследования, на основании которых можно сделать вывод о том, что при мастопатиях отмечается:

– снижение уровня глюкозы, увеличение уровня общего билирубина в 1,9 раза при диффузной фиброзно-кистозной мастопатии и в 2,5 раза при локализованном фибро-аденоматозе молочной железы;

– избыточное статистически достоверное содержание (выше физиологических показателей) креатинина, которое способствует снижению функции эозинофилов, в результате развивается симптом, обусловленный сенсibilизацией организма антигенами измененной молочной железы.

4.2.2 Изменение гормонального статуса у кошек, больных разными формами мастопатии

Проведенные исследования крови и их анализ свидетельствует о том, что показатели уровня гормонов у кошек с разными формами мастопатии находятся в прямой зависимости от течения патологического процесса в молочной железе, что представлено в данных таблицы 10.

Фолликулостимулирующий гормон отвечает за развитие и функцию альвеолярного эпителия железистой ткани молочной железы. По мере функционирования железистой ткани выработка фолликулирующего гормона недостаточна, а альвеолярный аппарат молочной железы не способен достичь конечной фазы развития, в то время как яичники способны синтезировать эстрогены в достаточной концентрации.

Таблица 10 – Колебания уровня гормонов в крови больных кошек мастопатией

Показатели	Дисгормональные дисплазии	Диффузная фиброзно-кистозная	Локализованный фибро-аденоматоз
ФСГ, мМЕ/л	5,6 ± 1,3	6,8 ± 1,2	6,4 ± 1,9
Пролактин, мМЕ/л	12,6 ± 0,8	12,6 ± 0,8	14,8 ± 0,7
Прогестерон, нмоль/л	1,5 ± 0,27	1,2 ± 0,31	1,0 ± 0,24
Эстрадиол, пмоль/л	450,65 ± 13,4	278,9 ± 14,7	255,7 ± 17,8

При статистически достоверном повышении содержания фолликулостимулирующего гормона развивается избыточное количество эстрогена, что, в свою очередь, также может привести к повышению концентрации эстрадиола в организме самки при заболевании молочной железы.

Избыточная концентрация эстрадиола в крови кошек статистически достоверна всегда при наличии фолликулярных кист в яичниках. При заболеваниях молочной железы, кроме того, могут образовываться гормоносекретирующие новообразования, к которым можно отнести гранулезно - и текаклеточные опухоли. Концентрация эстрадиола в таких случаях, тесно связана с активизацией передней доли гипофиза и синтеза пролактина.

Нарушение в работе этой гипоталамо-гипофизарно-оваральной системы происходит по нескольким причинам:

– снижение синтеза пролактина, которое вызвано снижением чувствительности рецепторов клеток гипофиза, секретирующих этот гормон; при этом вследствие отсутствия овуляции часть фолликулов сохраняется, и они продолжают вырабатывать эстрогены;

– при нормальном синтезе эстрадиола его концентрация достаточна для активизации выработки пролактина, который непосредственно воздействует на органы-мишени (альвеолярный аппарат) молочной железы.

Альвеолярный железистый аппарат молочной железы, таким образом, подвергается гиперпластическим изменениям, вследствие гиперэстрогемии на первом этапе развития заболевания молочной железы, то есть, объем клеточного секрета будет больше, чем при избытке прогестерона и неизмененных клеток альвеолярного эпителия железистого аппарата молочной железы.

В конечном итоге, мастопатия развивается за счет рассогласования систем гипофиз–яичник–клетки железистой ткани молочной железы. А точнее рассогласования во взаимодействии фолликулостимулирующий гормон – эстрадиол – пролактин – прогестерон. Анализ показателей содержания гормонов в крови больных животных мастопатией в сравнении с контрольной группой свидетельствует о том, что у больных кошек содержание эстрадиола было статистически достоверно выше на 33,7% ($p < 0,05$), пролактина – на 27,2% ($p < 0,05$), что также статистически достоверно, а содержание пролактина достоверно снижено на 23,8% ($p < 0,05$). У 47,2% кошек больных разными формами мастопатии содержание эстрадиола превышает верхнюю границу физиологической нормы.

Таким образом, ретроспективный анализ литературы и собственные исследования свидетельствуют о том, что нарастание частоты метаболических и гормонально-обусловленных мастопатий у кошек в настоящее время требует необходимости совершенствования инновационных технологий дифференциальной диагностики и терапии. Как показали ранее выполненные исследования отечественных [22] и иностранных [22] авторов, риск прогрессирования масто-

патии составляет 2,6% у кошек. Большинство исследователей [22] отводят решающую роль в лечении мастопатий стероидным гормонам с антиоксидантными препаратами, обосновывая это наличием у больных абсолютной или относительной гиперэстрогении.

Известно [22], что эстрогены играют ключевую роль в процессах малигнизации альвеолярного эпителия и мелких, средних и крупных молочных протоков. Это обстоятельство учитывается, когда лечебное эстрогенное воздействие минимизированно на секреторный альвеолярный аппарат железистой ткани молочной железы. В настоящее время ветеринарные фармацевтические фирмы для лечения мастопатий у кошек разработали монофазные комбинированные эстроген-гестагенные препараты.

4.2.3 Характеристика процессов перекисного окисления липидов у , больных кошек мастопатией

Для исследования состояния процессов перекисного окисления липидов у больных кошек мастопатией определяли концентрации первичных, промежуточных и конечных продуктов перекисного окисления липидов (таблица 11). При сравнении концентраций двойных связей в крови можно отметить, что у кошек с диагнозом «дисгормональная дисплазия» ($1,386 \pm 0,4$) наблюдается их повышение на 20,46% при диагнозе «диффузная фиброзно-кистозная мастопатия» ($1,644 \pm 0,41$) и на 34,13% при диагнозе «локализованный фибро-аденоматоз молочной железы» ($1,859 \pm 0,3$).

Уровень диеновых конъюгатов в крови кошек с диагнозом «дисгормональная дисплазия молочной железы» в сравнении с диагнозом «диффузная фиброзно-кистозная мастопатия» был статистически достоверно повышен ($p < 0,05$), а с диагнозом «локализованный фибро-аденоматоз молочной железы» в 1,87 раза ($p < 0,01$).

Таблица 11 – Колебания первичных, промежуточных и конечных продуктов перекисного окисления липидов в крови больных кошек мастопатией

Показатели	Дисгормональная дисплазия	Диффузная фиброзно-кистозная	Локализованный фибро-аденоматоз
Изолированные двойные связи (усл. ед.)	$1,386 \pm 0,4$	$1,644 \pm 0,41^*$	$1,859 \pm 0,3^{**}$
Диеновые конъюгаты (мкмоль/л)	$0,372 \pm 0,07$	$0,509 \pm 0,19^*$	$0,695 \pm 0,32^{**}$
Кетодиены и сопряженные триены (усл. ед.)	$0,106 \pm 0,07$	$0,186 \pm 0,05^*$	$0,375 \pm 0,12^{**}$
Маноловый диальдегид (мкмоль/л)	$1,125 \pm 0,34$	$1,251 \pm 0,26$	$1,519 \pm 0,54^*$
А-токоферол (мкмоль/л)	$8,16 \pm 0,38$	$7,57 \pm 0,41$	$6,98 \pm 0,59$
Ретинол (мкмоль/л)	$2,523 \pm 0,52$	$1,785 \pm 0,39$	$1,543 \pm 0,61$
Глютатион восстановленный (мкмоль/л)	$1,546 \pm 0,16$	$1,756 \pm 0,34$	$2,054 \pm 0,44$
Глютатион окисленный (мкмоль/л)	$2,879 \pm 0,32$	$2,146 \pm 0,56$	$1,747 \pm 0,26$
Супероксиддисмутаза (усл. ед)	$1,736 \pm 0,37$	$1,323 \pm 0,29$	$1,087 \pm 0,34$

Концентрация промежуточных продуктов кетодиенов и сопряженных триенов в крови кошек с диагнозом «дисгормональная дисплазия молочной железы» статистически значимо повышена в 1,75 раза в сравнении с диагнозом «диффузная фиброзно-кистозная мастопатия» и в 3,54 раза с диагнозом «локализованный фибро-аденоматоз молочной железы» ($p < 0,01$). Для определения диагностической значимости показателей системы «перекисное окисление липидов – антиоксидантная защита» при различных формах проявления мастопатии был использован компьютерный анализ полученного материала.

Так, содержание манолового диальдигида при диагнозе у кошек «дисгормональная дисплазия молочной железы» составляет $1,125 \pm 0,34$ мкмоль/л, а при диагнозе «диффузная фиброзно-кистозная мастопатия» статистически недостоверно повышается (1,11 раза), а вот в сравнении с диагнозом «локализованный фибро-аденоматоз молочной железы» статистически достоверно (1,35 раза), ($p < 0,05$) повышается.

У кошек с диагнозом «дисгормональная дисплазия молочной железы» активность глутатиона окисленного ($2,879 \pm 0,32$ мкмоль/л) и супероксиддисмутазы ($1,736 \pm 0,37$ усл. ед) была ниже, чем в группе сравнения (диффузная фиброзно-кистозная мастопатия – $2,146 \pm 0,56$ мкмоль/л; и $1,323 \pm 0,29$ усл. ед при локализованном фибро-аденоматозе – $1,747 \pm 0,26$ мкмоль/л и $1,087 \pm 0,34$ усл. ед, соответственно), что свидетельствует о снижении активности не только неферментативного, но и ферментативного звена антиоксидантной защиты.

Как свидетельствуют данные, представленные в таблицах 12 и 13, концентрация пролактина в сыворотке крови кошек с диагнозом «дисгормональная дисплазия молочной железы» отличалась от животных с диагнозом «диффузная фиброзно-кистозная мастопатия» и «локализованный фибро-аденоматоз молочной железы» повышением средних значений, и эти различия были статистически значимы ($p < 0,05$). При этом синдром гиперпролактинемии был диагностирован у 17,6% больных мастопатией кошек.

Таблица 12 – Диагностическая значимость гормональных показателей у кошек с диагнозом «дисгормональная дисплазия молочной железы»

Показатели	Чувствительность	Специфичность	Прогностическая ценность положительного результата	Прогностическая ценность отрицательного результата
Понижение ЛГ менее 13 мМЕ/л	0,53	0,91	0,86	0,66
Повышение ФСГ более 5,6 мМЕ/л	0,64	0,66	0,66	0,65
Повышение эстрадиола более 500 пмоль/л	0,82	0,58	0,66	0,77
Понижение прогестерона менее 45 нмоль/л	$\geq 1,0$	0,58	0,71	$\geq 1,0$

Таблица 13 – Диагностическая значимость показателей перекисное окисление липидов – антиоксидантная защита у кошек с диагнозом «дисгормональная дисплазия молочной железы»

Показатели	Чувствительность	Специфичность	Прогностическая ценность положительного результата	Прогностическая ценность отрицательного результата
Повышение ДК более 0,40 мкмоль/л	0,78	0,56	0,68	0,80
Повышение КДиСТ более 0,15 усл. Ед	$\geq 1,0$	$\geq 1,0$	0,73	$\geq 1,0$
Снижение СОД менее 1,55 усл. ед.	0,80	0,54	0,67	0,75

Из данных таблиц 12, 13 следует, что показатели системы «перекисное окисление липидов – антиоксидантная защита» обладают достаточно высокой диагностической ценностью. При снижении уровня супероксиддисмутазы в крови менее 1,55 усл. ед. статистически достоверно можно выявить 82,0% кошек с диагнозом «дисгормональная дисплазия молочной железы».

Анализ изученных показателей свидетельствует о том, что статистически недостоверной чувствительностью (26,0%) и специфичностью (43,0%) оказался восстановленный глутатион. Как следует из полученных данных, гормональные показатели, которые традиционно используются в диагностическом алгоритме, у кошек не специфичны, в отличие от показателей системы «перекисное окисление липидов – антиоксидантная защита». В то же время, как следует из полученных материалов, повышение уровня перекисного окисления липидов (КДиСТ) имеет статистически достоверную чувствительность и специфичность по сравнению с концентрацией прогестерона и пролактина.

Следовательно, получена статистически достоверная чувствительность у показателей диеновых конъюгатов и ретинола, чем у эстрадиола и пролактина, а специфичность статистически достоверна у системы глутатиона окисленного и супероксиддисмутазы в сравнении с показателями эстрадиола.

Диагностическая значимость исследования уровня аскорбата у кошек с диагнозом «дисгормональная дисплазия молочной железы», хотя и уступает «золотому стандарту» – определению концентрации прогестерона, превышает для пролактина.

При изучении у больных животных системы «перекисное окисление липидов – антиоксидантная защита» можно отметить, что у кошек с диффузной дисгормональной мастопатией концентрация двойных связей в крови статистически достоверно повышается в среднем на 20,46% при диффузно-кистозной мастопатии и на 34,13% – при локализованном фибро-аденоматозе молочной железы.

Уровень диеновых конъюгатов в крови кошек с диффузной дисгормональной мастопатией был статистически значимо повышен в 1,87 раза.

Концентрация промежуточных продуктов кетодиенов и сопряженных триенов в крови кошек с диффузной дисгормональной мастопатией статистически значимо повышено в 1,75 раза в сравнении с диффузной фибринозно-кистозной мастопатией и в 3,54 раза с локализованным фибро-адеиатозом молочной железы. Так содержание манолового диальдигида при дисгормональной мастопатии составляет $1,125 \pm 0,34$ мкмоль/л, а при диффузной фибринозно-кистозной мастопатии недостоверно повышается в 1,11 раза, а вот в сравнении с локализованным фибро-адеиатозом статистически достоверно повышается в среднем в 1,35 раза. У кошек с диффузной дисгормональной мастопатией активность глутатиона окисленного и супероксиддисмутазы была статистически достоверно ниже, чем в группе сравнения, что свидетельствует о снижении активности звена антиоксидантной защиты.

Показатели системы «перекисное окисление липидов – антиоксидантная защита» являются статистически достоверной диагностической оценкой. Например, при снижении супероксиддисмутазы менее 1,55 усл. ед. можно с высокой степенью достоверности выявить 88,0% кошек с диффузной дисгормональной мастопатией и только у 22,0% пациентов этот показатель будет неинформативен, на что потребуются дополнительные исследования. Среди всех изученных показателей наименьшей статистически достоверной чувствительностью (22,8%) и специфичностью (44,6%) является восстановленный глутатион.

В то же время, как следует из полученных материалов, повышение уровня промежуточных продуктов перекисного окисления липидов имеет статистически достоверную чувствительность и специфичность в сравнении с достоверным снижением концентрации прогестерона.

Чувствительность у показателей диеновых конъюгатов статистически выше, чем у эстрадиола, пролактина, а у системы глутатиона окисленного и супероксиддисмутазы достоверна с показателями эстрадиола.

Вместе с тем консервативное ведение больных кошек с мастопатией продолжает вызывать проблему верификации диагноза и назначения лечения у прак-

тических ветеринарных специалистов, а имеющийся арсенал средств и методов не всегда приводит к положительным результатам.

В настоящее время отсутствуют в ветеринарной практике клинко-патогенетическое обоснование дифференцированного подхода к верификации диагноза и терапии мастопатии у кошек с учетом исходных параметров метаболического, гормонального и вегетативного статуса. Полученные данные обуславливают актуальность и практическое значение усовершенствования методов лечения больных плотоядных с мастопатией.

4.3 ОСОБЕННОСТИ ВЕГЕТАТИВНОЙ РЕГУЛЯЦИИ СЕРДЕЧНО-ГО РИТМА У БОЛЬНЫХ КОШЕК ДИСГОРМОНАЛЬНОЙ ДИСПЛАЗИЕЙ МОЛОЧНОЙ ЖЕЛЕЗЫ

При проведении экспериментальных исследований всем животным с диагнозом мастопатия проводили электрокардиографическое исследование и определение артериального давления реографическим методом.

Измерение интервалов и сегментов производилось в секундах по штриховке миллиметровой бумаги, амплитуда зубцов измерялась в милливольтгах (рисунки 20,21,22).

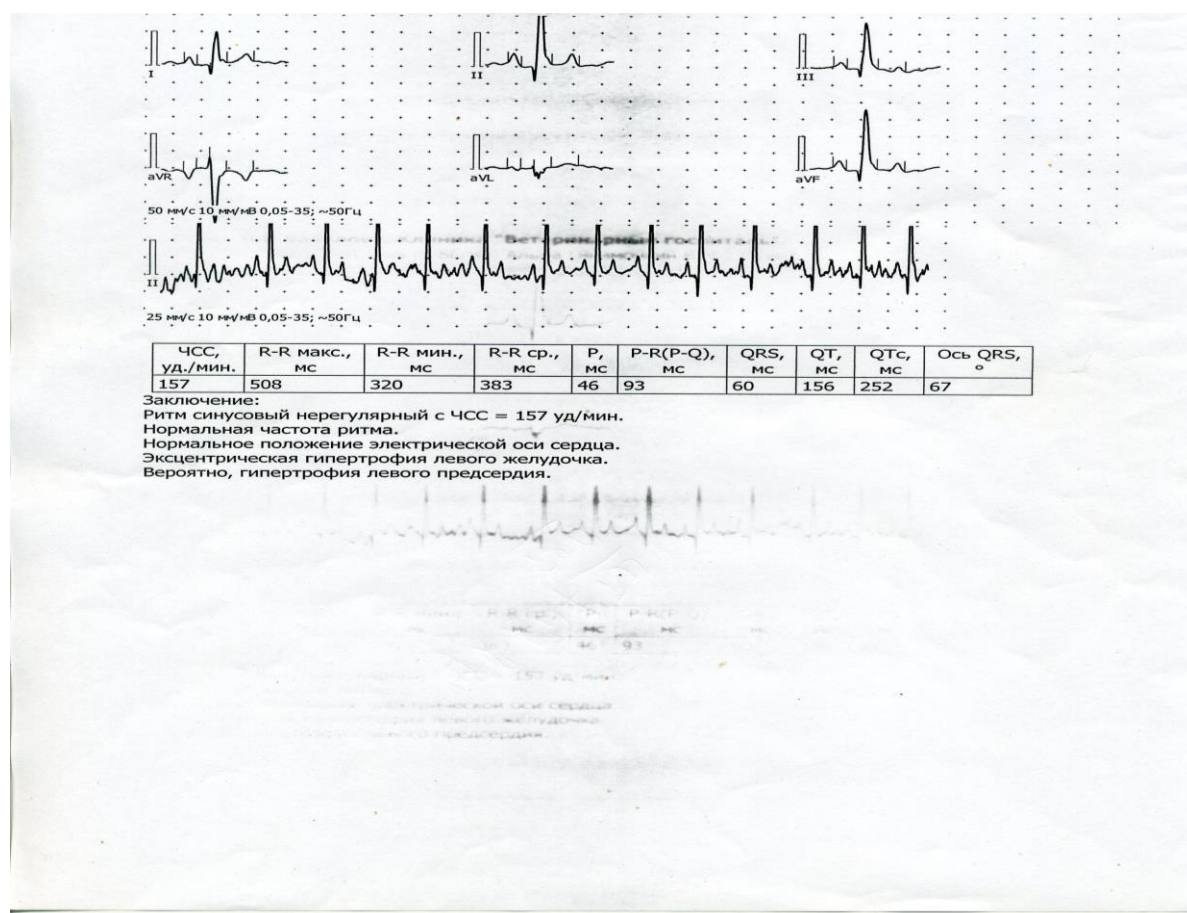


Рисунок 20 - Электрокардиограмма кошки при дисгормональной дисплазии молочной железы

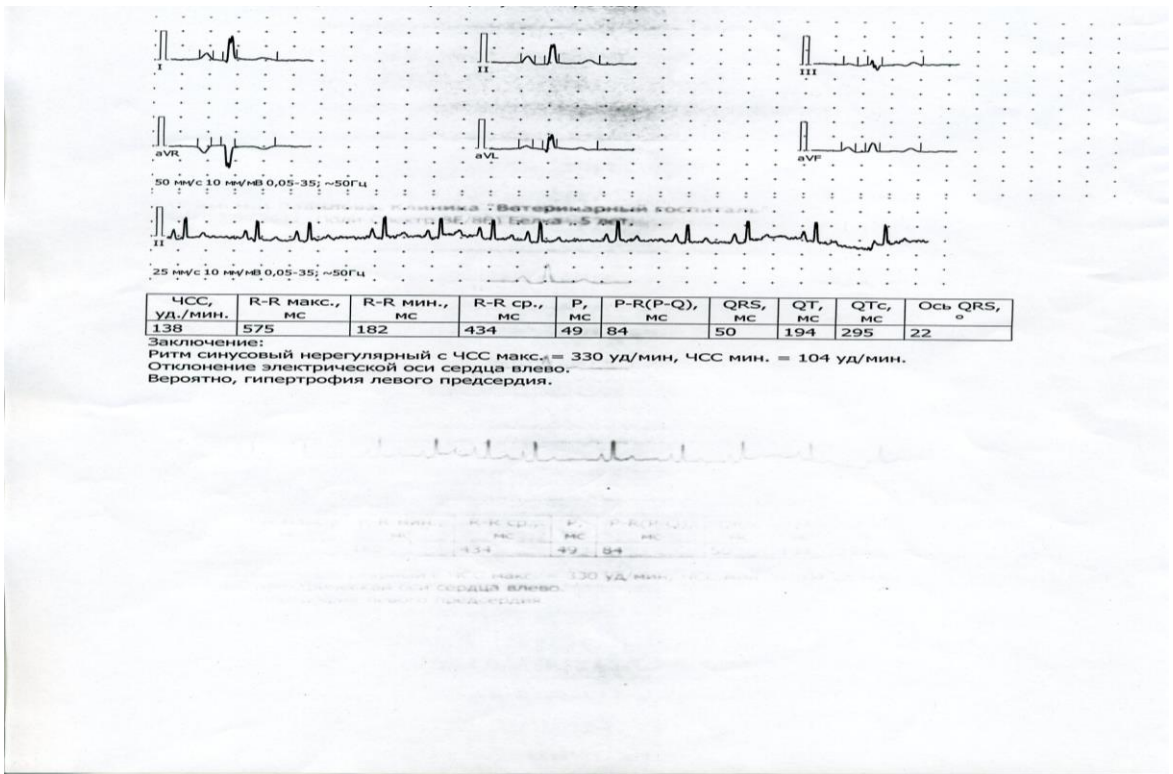


Рисунок 21 - Электрокардиограмма кошки при диффузной фиброзно-кистозной мастопатии

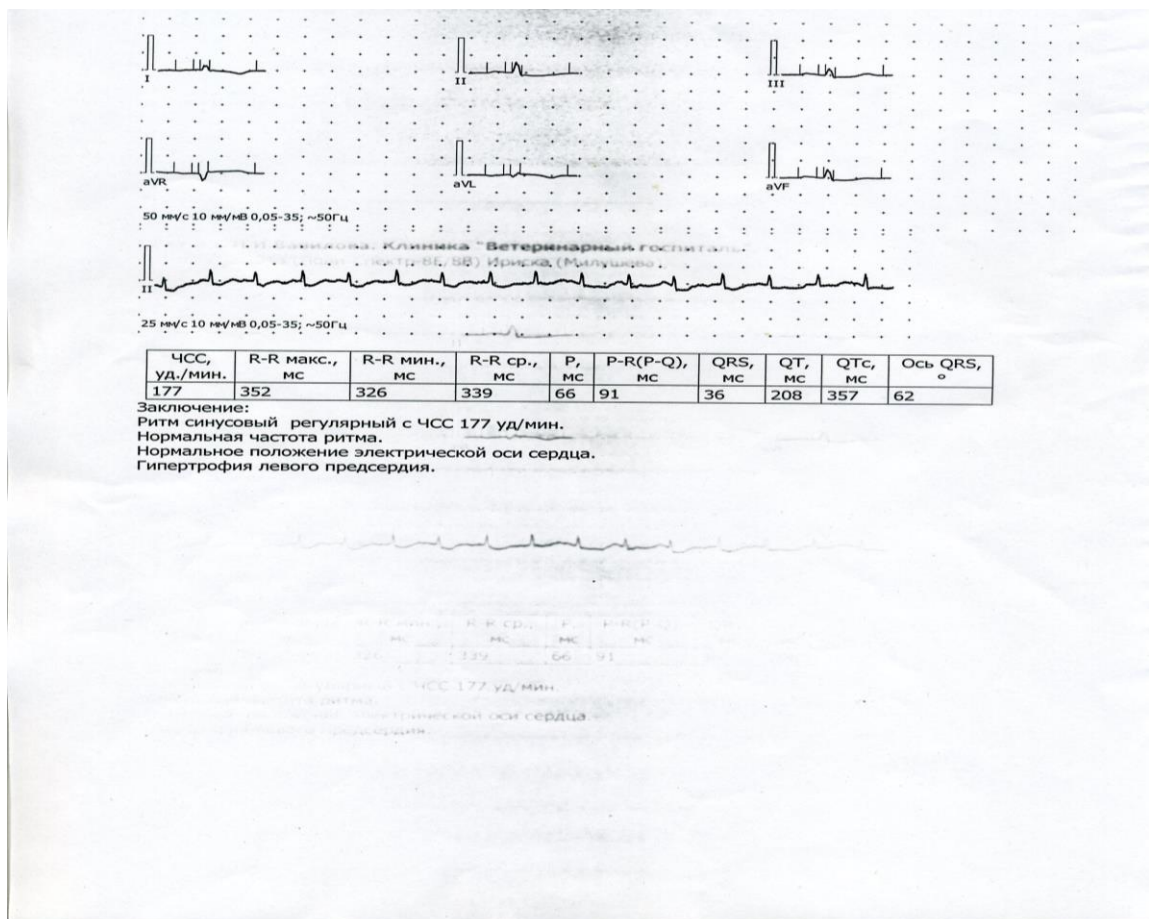


Рисунок 22 - Электрокардиограмма кошки при локализованном фиброадемето́зе

Представленные электрокардиограммы у кошек при дисгормональных дисплазиях молочных желез свидетельствует о развитии миокардиопатии. У больных мастопатией регистрировали ритм сердца с частотой ниже контрольных значений у клинически здоровых. При этом выявляли достоверное повышение тонуса парасимпатической нервной системы, на что указывали повышенные показатели RMSSD (на 28,1%) при NN50 (на 24,8%).

Результаты анализа кардиограмм у кошек с диффузной фибринозно-кистозной мастопатией помогают оценить тяжесть и распространение патологического процесса, а также вторичные повреждения тканей сердца. Изменения ЭКГ при мастопатиях у кошек необходимо интерпретировать в тесной связи с данными клинических и лабораторных исследований.

Представленные электрокардиограммы при локализованном фиброадемето́зе молочной железы свидетельствует о развитии миокардиопатии. В целом такие изменения надо рассматривать как начальные стадии метаболических расстройств в миокарде, то есть, неспецифическую кардиопатию.

Цифровые результаты электрокардиографических исследований отражены в данных таблицы 14.

Таблица 14 – Электрокардиографические показатели у кошек с мастопатией

Показатели электрокардиограммы	Клинически здоровые (n = 30)	Мастопатии (n = 127)		
		Дисгормональная дисплазия	Диффузная фибринозно-кистозная	Локализованный фиброадема́тоз
ЧСС, уд./мин.	до 100	100–120	121–180	180 и выше
Комплекс QRS, сек.	0,03	0,05	0,07	0,08
Интервал PQ, сек.	0,12	0,15	0,17	0,18
Амплитуда зубца T, % от QRS	28	30	36	43

При анализе электрокардиограмм больных животных с мастопатиями установили существенные отличия от показателей клинически здоровых животных. При смещении ЭОС влево отмечаются отрицательные Т в rV, aVL и депрессия ST в этих отведениях более, чем на 0,2 мВ.

При этом положительный зубец Т появляется во II, III, aVF отведениях, а в отведении rV он уплощен, то есть, формируется картина прямо противоположная предыдущей. Артериальное давление у животных с мастопатиями оставалось в пределах нормы. Среднее артериальное давление у кошек с дисплазиями молочной железы было несколько выше, чем у клинически здоровых животных, и достигало $120 \pm 11,2$ мм рт.ст. ($p < 0,05$).

При диффузной фиброзно-кистозной мастопатии этот показатель не отличался от нормальных значений или был несколько ниже $106,6 \pm 6,5$ мм рт.ст. ($p < 0,05$), тогда как при локализованном фибро-аденоматозе молочной железы происходило падение среднего артериального давления – $75 \pm 6,8$ мм рт. ст ($p < 0,01$), что в высокой степени статистически достоверно.

Показатели вариационной пульсометрии у больных кошек мастопатией и у клинически здоровых животных отражены в данных таблицы 15.

Таблица 15 – Показатели вариационной пульсометрии у больных кошек мастопатией

Показатели	Больные мастопатией (n=127)	Клинически здоровые (n=30)
Индекс моды, с	$0,88 \pm 0,03^*$	$0,73 \pm 0,02$
Амплитуда индекса моды, %	$33,8 \pm 1,11$	$34,4 \pm 1,04$
Вариационный индекс, сек	$0,35 \pm 0,03^{**}$	$0,12 \pm 0,02$
Индекс напряжения, усл.ед.	$56,4 \pm 6,8^{**}$	$130,8 \pm 7,2$

У больных кошек мастопатией, в наибольшем проценте случаев наблюдали умеренную парасимпатикотонию (53,0%). У 17,1% были животные с нормотонией, а у 21,9% кошек выраженная парасимпатикотония. Умеренная симпатикотония регистрируется в 9,0% наблюдений.

Результаты анализа кардиотокограмм кошек, больных мастопатия-

ми, свидетельствуют об усугублении патологического процесса, а также вторичных повреждений тканей сердца.

Центральное венозное давление у животных, больных мастопатией, определяли прямым методом – путем катетеризации яремной вены.

У клинически здоровых животных скорость мочеотделения составила 0,5 мл/кг/ч. У больных дисгормональной дисплазией молочной железы, скорость мочеотделения составляла 1 мл/кг/ч; при диффузной фибринозно-кистозной мастопатии – 0,9 мл/кг/ч, тогда как при локализованном фибро-аденоматозе молочной железы, скорость мочеотделения не превышала 0,1 мл/кг/ч, что приводило к анурии (таблица 16).

Таблица 16 – Показатели системной гемодинамики у животных, больных различными формами мастопатии

Показатели, ед. измерения	Клинически здоровые животные (n=30)	Мастопатия (n=127)		
		Дисгормо- нальная дисплазия	Диффузная фиброзно- кистозная	Локализован- ный фибро- аденоматоз
Диурез мл/кг/час	0,72±0,12	0,45±0,09*	0,26±0,07**	0,15±0,07**
Интервал QT(ЭКГ), сек	0,21±0,02	0,22±0,01	0,23±0,02	0,28±0,01*
Центральное венозное давление см. в. ст.	7,36±0,21	6,27±0,43	4,13±0,65*	2,45±0,71**
Объем циркулирующей крови мл/кг	82,6±0,31	78,4±0,80	71,7±0,92*	60,2±0,83**

У животных с мастопатиями центральное венозное давление оставалось в пределах нормы. У животных с дисгормональной дисплазией молочной железы центральное венозное давление практически не отличалось от показателей клинически здоровых животных, но при диффузной фибринозно-кистозной мастопатии снижалось на 26,8% до 6,27±0,6 см в. ст. ($p < 0,05$), при локализованном фибро-аденоматозе – на 73,2%, достигая 2,45±0,8 см в. ст. ($p < 0,01$).

Таким образом, при измерении артериального давления с помощью реографа-полианализатора нами отмечена тенденция к повышению артериального давления у животных, больных дисгормональной дисплазией молочной желе-

зы, на 13,4%, при диффузной фиброзно-кистозной мастопатии – в среднем на 27,8%, а локализованном фибро-аденоматозе – на 38,8%, в отличие от показателей клинически здоровых животных.

4.4 ЭФФЕКТИВНОСТЬ ТЕРАПИИ БОЛЬНЫХ КОШЕК С ДИАГНОЗОМ ДИСГОРМОНАЛЬНАЯ ДИСПЛАЗИЯ МОЛОЧНОЙ ЖЕЛЕЗЫ

В работе использованы материалы клинического, инструментально-лабораторного исследования 68 кошек, больных разными формами мастопатии. Диагноз был верифицирован эхографически, цито- и гистологически после отдельного диагностического исследования. Для проведения гормонотерапии и иммунотерапии было выбрано 24 кошки с дисгормональной дисплазией молочной железы (таблица 1 схема опыта). В качестве гормонотерапии применяли противоопухолевое антиэстрогенное средство «Зитазониум». Действующим веществом которого является 1 - [пара-[2 - (Диметиламино)-этокси] - фенил] - транс-1,2 – дифенил – 1 - бутен. Препарат «Зитазониум» ингибирует рецепторы эстрогенов в органах-мишенях и опухолях, происходящих из этих органов. В результате возникает комплекс (препарат-рецептор-кофактор переноса), который после транслокации в клеточное ядро предотвращает гипертрофию клеток, зависящих от эстрогенного регулирования. Обладает антигонадотропными свойствами, подавляет синтез P_g в опухолевой ткани. Тормозит прогрессирование опухолевого процесса, стимулируемого эстрогенами. Способность блокировать эстрогены может сохраняться в течение нескольких недель после однократной дозы. В качестве иммунотерапии использовали рекомбинантный интерферон «Фелиферон» - раствор для инъекций, в 1 мл которого в качестве действующего вещества содержится интерферон кошки с противовирусной активностью 400 000 ME.

24 кошкам-пациентам с диагнозом дисгормональная дисплазия молочной железы (1 подгруппа – 12 пациентов) назначали препарат «Зитазониум» в дозе по 0,01г два раза в день. На каждую пораженную молочную железу два раза в

сутки втирали 1% крем прожестожель по 2,5 гр., а также назначали жирорастворимые витамины – токоферол (витамин Е) по 1 капсуле (400 мг) в сутки, ретинол (витамин А) 33000 МЕ в сутки, витамин С (50 мг), L-глутатион (50 мг), α-липоевую кислоту (100 мг), L-цистеин (100 мг), лецитин (150 мг), 1 раз в день, согласно инструкции по применению данных препаратов.

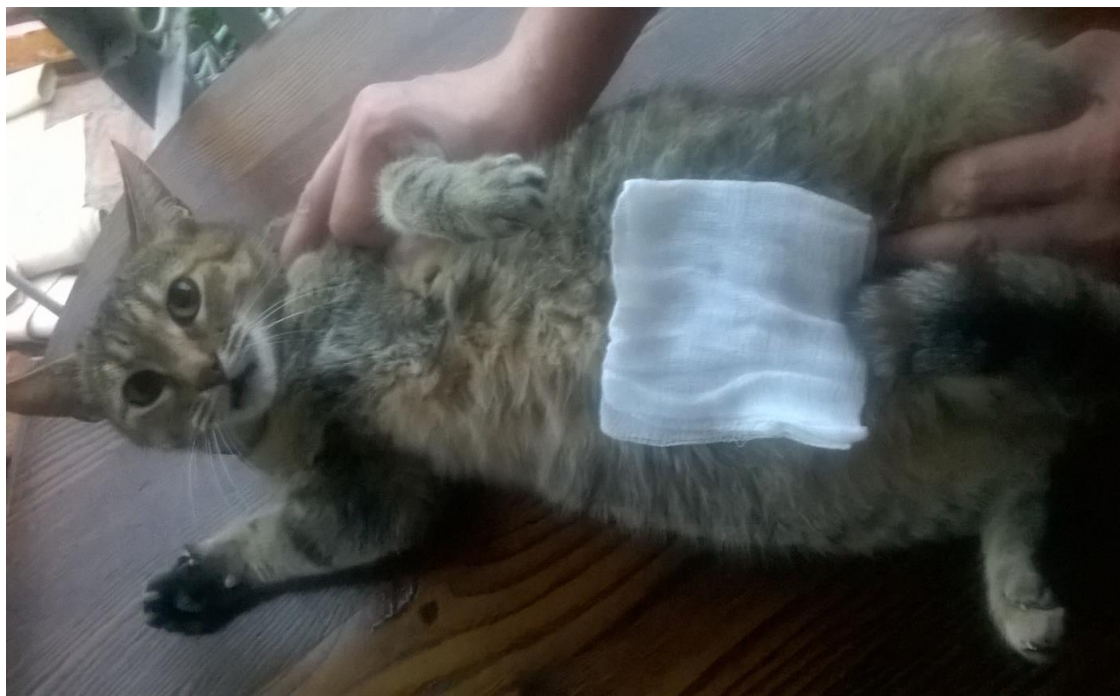

Рисунок 23 - Втирание 1% крема прожестожель на пораженные молочные пакеты

Терапевтическая эффективность применяемого курса лечения кошек больных дисгормональной дисплазией представлена в данных таблицы 17 и рисунок 23.

Изучение протоколов свидетельствует о том, что в результате применения препарата «Зитазониум» в комбинации с рекомбинантным интерфероном «Фелиферон», дает стойкий клинический эффект у 92,82% больных кошек, без клинического рецидивирования.

Однако у 4,35% кошек отмечается морфологическое рецидивирование установленное эхографическими исследованиями. При наблюдении животных через два месяца от начала лечения полный клинический эффект наблюдается у 85,65% животных, при этом у 4,35% животных отмечено клиническое рецидивирование. В результате всестороннего исследования, проведенного через 3 месяца от

начала лечения, показали, что у 6,00% кошек установлено клиническое, а у 7,4% животных гистологическое рецидивирование мастопатии.

Контроль проведенной гормональной терапией осуществляли исследованием в крови фолликулостимулирующего гормона, пролактина, эстрадиола и 17-гидроксипрогестерона.

Таблица 17 – Эффективность терапии больных кошек дисгормональной дисплазией молочной железы

Период после окончания лечения	Полный терапевтический эффект, %	Отсутствие терапевтического эффекта, %	Рецидив заболевания, %
I подгруппа (n=12)			
Через 2 недели	90,00	-	10,00
Через 2 месяца	85,00	5,00	10,00
Через 3 месяца	80,00	10,00	10,00
II подгруппа (n=12)			
Через 2 недели	95,65	-	4,35
Через 2 месяца	85,65	4,35	10,00
Через 3 месяца	86,6	6,00	7,4

Динамика содержания гормонов у больных кошек дисгормональной дисплазией молочной железы вовремя и после лечения отражена в данных таблицы 18.

Таблица 18 – Динамика содержания в крови гормонов у больных кошек

Показатели	До лечения	Через 2 недели от начала лечения	Через 2 мес. после окончания лечения
Пролактин, мМЕ/мл	12,6 ± 0,8	8,6 ± 0,8**	9,2±0,3**
Эстрадиол, пг/мл	450,65 ± 23,4	159,7±2,05**	188,3±2,14**
ФСГ, мМЕ/мл	5,6±0,23	5,06±0,13	3,88±0,27**
17-гидроксипрогестерон, нмоль/л	1,5± 0,27	1,95±0,25	2,1±0,21*

Примечание: $p < 0,05$; $p < 0,01$ **, здесь и далее.

Проведенные исследования гормонов крови через 2 месяца от начала лече-

ния содержание гонадотропных гормонов у больных кошек статистически достоверно снизилось фолликулостимулирующего 1,3 раза ($p < 0,01$), содержание пролактина изменилось 1,37 раза ($p < 0,01$) и соответствовало референсным значениям клинически здоровых кошек. Статистически достоверная нормализация эстрадиола наблюдалась у кошек после проведенного курса терапии, снижение составило порядка 2,31 раза ($p < 0,01$), а содержание в организме кошек после проведенной комплексной гормонотерапии и иммунотерапии 17-гидроксипрогестерон возросло в 1,4 раза, ($p < 0,01$) и соответствовало референсным значениям клинически здоровым кошкам.

Таким образом, эффективное снижение уровня гонадотропных гормонов и эстрогенов было достигнуто после применения препарата «Зитазониум» в комбинации с рекомбинантным интерфероном «Фелиферон», а также в сочетании с комплексом антиоксидантов.

Динамика первичных, промежуточных и конечных продуктов перекисного окисления липидов в крови больных кошек до и после лечения представлена в данных таблицы 19.

Таблица 19 – Динамика первичных, промежуточных и конечных продуктов перекисного окисления липидов в крови больных кошек до и после лечения

Показатели	До лечения (n = 12)	Через 2 недели от начала лечения (n = 12)	Через 2 мес. по- сле окончания лечения (n = 12)
Изолированные двойные связи (усл. ед.)	1,859 ± 0,3	1,644 ± 0,41*	1,386 ± 0,4**
Диеновые конъюгаты (мкмоль/л)	0,695 ± 0,32	0,509 ± 0,19*	0,372 ± 0,07**
Кетодиены и сопряженные триены (усл. ед.)	0,375 ± 0,12	0,186 ± 0,05*	0,106 ± 0,07**
Маноловый диальдегид (мкмоль/л)	1,519 ± 0,54	1,251 ± 0,26	1,125 ± 0,34*
Глютатион восстановленный (мкмоль/л)	2,054 ± 0,44	1,756 ± 0,34	1,546 ± 0,16
Глютатион окисленный (мкмоль/л)	1,747 ± 0,26	2,146 ± 0,56	2,879 ± 0,32**
Супероксиддисмутаза (усл. ед)	1,087 ± 0,34	1,323 ± 0,29	1,736 ± 0,37**

Полученные результаты показали статистически достоверное снижение содержания в крови изолированных двойных связей с $1,859 \pm 0,3$ усл. ед. до $1,386 \pm 0,4$ усл. ед. ($p < 0,01$). Диеновые конъюгаты снижались в 1,86 раза, ($p < 0,01$), а кетодиены и сопряженные триены в 3,53 раза, ($p < 0,01$), а маноловый диальдегид в 1,3 раза. Глютатион восстановленный снижался после проведенного курса лечения с $2,054 \pm 0,44$ мкмоль/л до $1,546 \pm 0,16$ мкмоль/л, а окисленный повышался в 1,64 раза, ($p < 0,01$). Содержание супероксиддисмутазы увеличилось в 1,54 раза, ($p < 0,01$).

Оценка результатов назначения гормоно – и иммунотерапии больных кошек дисгормональной дисплазией молочной железы позволила убедиться в том, что через два месяца после применения комплексной терапии у больных исчезли клинические признаки. Критерием морфологического восстановления функции молочной железы следует считать активность секреторного альвеолярного эпителия. До проведения курса лечения процент, больных дисгормональной дисплазией, составил 72,43%. После проведения полного курса лечебных процедур процент самок составил только 2,4 %, у которых секреторный эпителий был атрофическим, во всех остальных случаях – функциональным.

После прекращения лечения всем животным проводили специальное полное обследование. Были разработаны модели для определения эффективности гормональной и иммунной терапии дисгормональной дисплазии молочной железы кошек по исходным клиническим симптомам и гормональному статусу, показателям кардиотокометрии. Проведенные исследования позволили установить специфические изменения вегетативной регуляции функций у больных мастопатией, которые определяются как гиперэстрогемия.

У больных кошек дисгормональной дисплазией молочной железы после окончания комплексной терапии была отмечена различная направленность в организации вегетативной регуляции сердечного ритма (таблица 20).

Таблица 20 – Динамика временных показателей вариабельности сердечного ритма у больных кошек до и после лечения

Показатели	Первая подгруппа, (n = 12)		Вторая подгруппа, (n = 12)	
	До лечения	После лечения	До лечения	После лечения
RMSSD, мс	55,3±2,10	43,9±1,93*	52,1±2,26	26,0±2,38*
pNN50, %	27,2±0,34	23,1±0,80*	26,3±0,73	15,8±0,82*

Проведенные исследования свидетельствуют о том, что у больных животных после применения препарата «Зитазониум» в комбинации с рекомбинантным интерфероном «Фелиферон», а также в сочетании с комплексом антиоксидантов наблюдалось статистически достоверное снижение показателей, отражающих суточные тенденции в организации сердечного ритма и коэффициента вариабельности.

Как показал анализ протоколов исследований, отмечено уменьшение показателей RMSSD и pNN50, установлены изменения симпатического отдела нервной системы и его влияние на сердечный ритм, а также отмечено усиление гуморальных воздействий на синусовый узел.

У больных кошек после проведенного курса лечения изменялся сердечный ритм, он повышался, что свидетельствовало о нормализации вегетативной регуляции ритма сердца. Снижение после лечения мощности низкочастотной составляющей VLF (менее 60,0%) свидетельствовало о снижении значимости гуморально-метаболических влияний на сердце (таблица 21).

Таблица 21– Динамика частотных показателей вариабельности сердечного ритма у больных кошек дисгормональной дисплазией до и после лечения, (n = 12)

Показатель	До лечения	После лечения
TP, мс ² /Гц	2718,1±21,1	2045,7±17,4*
LF/HF	0,5±0,01	1,4±0,03*

У больных кошек прием препарата «Зитазониум» в комбинации с рекомбинантным интерфероном «Фелиферон», а также в сочетании с комплексом антиоксидантов восстанавливает вегетативную регуляцию сердца, устанавливает паритет двух отделов ВНС как в состоянии функционального покоя, так и при

ритмичной деятельности сердца.

После применения препарата «Зитазониум» в комбинации с рекомбинантным интерфероном «Фелиферон», а также в сочетании с комплексом антиоксидантов у больных кошек дисгормональной дисплазией происходило статистически достоверное увеличение мощности спектра в диапазоне низких частот и снижение мощности в области высоких частот.

В ходе проведенных исследований, установлено, что в результате применения препарата «Зитазониум» в комбинации с рекомбинантным интерфероном «Фелиферон», дает стойкий клинический эффект у 95,65% больных кошек, без клинического рецидивирования. У больных кошек дисгормональной дисплазией после двух месячного применения препарата «Зитазониум» в комбинации с рекомбинантным интерфероном «Фелиферон», а также в сочетании с комплексом антиоксидантов наблюдается восстановление симпатических влияний на сердце, сопровождающееся активацией функциональных нагрузок при нестабильности миокарда, нарушениях ритма и проводимости сердца, в том числе аритмий, нарушений системной гемодинамики. Следовательно, для самок плотоядных, длительно принимающих препарат «Зитазониум» в комбинации с рекомбинантным интерфероном «Фелиферон», а также в сочетании с комплексом антиоксидантов, необходим постоянный контроль над показателями сердечно-сосудистой системы для предупреждения неблагоприятных последствий гормональной терапии.

Таким образом, у больных сочетанный прием антиоксидантов и препаратов «Зитазониум» и «Фелиферон» приводил к нормализации вегетативной регуляции сердца. На основании полученных результатов нами разработан алгоритм прогноза состояния больных кошек дисгормональной дисплазией молочных желез для определения неблагоприятных вегетативных изменений при терапии в сочетании с антиоксидантными препаратами.

Достоверными для прогнозирования неблагоприятных вегетативных изменений при терапии у кошек больных дисгормональной дисплазией молочной железы являются, превышение эстрадиола крови более 120 пг/мл; частоты со-

кращений сердца выше 75 ударов в минуту.

Проведенный анализ взаимосвязи показателей до лечения и их изменений на фоне гормонотерапии и иммунотерапии больных дисгормональной дисплазией молочной железы у кошек позволил выделить индикаторы, которые могут быть использованы для прогноза эффективности назначенной терапии.

5. ЗАКЛЮЧЕНИЕ

1. Выявлены дополнительные клинико-морфологические критерии на основе алгоритма дифференциальной диагностики заболеваний молочной железы у кошек с использованием современных компьютерных технологий, а именно детерминационного анализа.

2. У более чем 75,6% кошек с разными формами мастопатии отмечается наличие патологического процесса в печени, что подтверждается повышением уровня печеночных ферментов, снижением уровня глюкозы, увеличением уровня общего билирубина в 1,9 раза при диффузно-кистозной мастопатии и в 2,5 раза при локализованном фибро-адематозе молочной железы. Избыточное статистически достоверное содержание креатинина способствует снижению функции эозинофилов, в результате развивается симптом, обусловленный сенсибилизацией организма антигенами измененной молочной железы.

3. Концентрация промежуточных продуктов кетодиенов и сопряженных триенов в крови кошек с диффузной дисгормональной дисплазией молочной железы статистически значимо повышена в 1,75 раза в сравнении с диффузной фибринозно-кистозной мастопатией и в 3,54 раза с локализованным фибро-адематозе. Содержание манолового диальдигида при дисгормональной дисплазии составляет $1,125 \pm 0,34$ мкмоль/л, а при диффузной фибринозно-кистозной мастопатии повышается в 1,11 раза, а в сравнении с локализованным фибро-адематозе в 1,35 раза.

4. Показатели системы «перекисное окисление липидов – антиоксидантная защита» имеют высокую диагностическую ценность. При снижении супе-

роксидазы менее 1,55 усл. ед. можно выявить до 85,0% кошек с мастопатией. Среди изученных показателей, наименьшей статистически достоверной чувствительностью (22,8%) и специфичностью (44,6%) является восстановленный глутатион.

5. Чувствительность у показателей диеновых конъюгатов и ретинола выше, чем у пролактина, а у системы глутатиона окисленного и супероксидазы сравнима с таковой для эстрадиола. Диагностическая значимость исследования уровня аскорбата у кошек с дисфункцией яичников и мастопатией, хотя и уступает «золотому стандарту» – определению концентрации прогестерона, но превышает таковую для пролактина.

6. Применение комплекса препаратов «Витамин С, L-глутатион, алиповая кислота, L-цистеин, лецитин, селенолин» 23 больным кошкам метростазомой отмечается через две недели от начала лечения морфологическое рецидивирование у 4,35% животных. Наблюдения, проведенные через два месяца от начала лечения, показали клиническое рецидивирование у 4,35% кошек, а морфологическое – у 8,7% животных. Проведенные исследования больных кошек дисгормональной дисплазией через три месяца от начала лечения выявили клиническое рецидивирование у 7,7% кошек, морфологическое – у 13,04% животных.

7. Применение комплекса препаратов «Зитазониум», «Фелиферон» 1% крем (прожестожель, токоферол, ретинол, витамин С, L-глутатион, а-липоевую кислоту), L-цистеин, лецитин), селенолин 24 больным кошкам дисгормональной дисплазией отмечается через две недели от начала лечения морфологическое рецидивирование у 4,76% животных. Полный клинический эффект наблюдается у 95,24% больных кошек. Наблюдения, проведенные через два месяца от начала лечения, показывают, что у 9,52% кошек регистрируется клинико-морфологическое рецидивирование. При этом продукция эстрадиола яичниками была угнетена – уровень эстрадиола снизился на 74,9%.

6. РЕКОМЕНДАЦИИ ПРОИЗВОДСТВУ

1. Больным дисгормональной дисплазией молочной железы кошкам показано лечение: 1,0% крем прожестожель по 2,5 гр. на каждую молочную железу два раза в сутки, а также жирорастворимые витамины – токоферол (витамин E) по 1 капсуле (400 мг) в сутки, ретинол (витамин A) 33000 ME в сутки, витамин C (50 мг), L-глутатион (50 мг), α-липоевую кислоту (100 мг), L-цистеин (100 мг), лецитин (150 мг), селенолин (500 мкг) 1 раз в день и препарат «Зитазониум» в терапевтической дозе.

2 Полученные результаты рекомендуются:

– практикующим ветеринарным специалистам ветеринарных клиник различных организационно-правовых форм собственности при верификации диагноза на мастопатию, профилактику и лечение данного заболевания у кошек;

– в учебном процессе колледжей и ВУЗов зооветеринарного профиля при изучении дисциплины «Акушерство и гинекология», а также на курсах повышения квалификации практикующих ветеринарных врачей;

– в научной и исследовательской работе организаций биологического, ветеринарного профиля, а также при написании учебников, учебных пособий, методических рекомендаций и монографий.

7. ПЕРСПЕКТИВЫ ДАЛЬНЕЙШЕЙ РАЗРАБОТКИ ТЕМЫ

Разработанные в диссертации теоретические и практические подходы в диагностике, терапии и профилактики дисгормональной дисплазии молочной железы у кошек открывают перспективу дальнейшего исследования по расширению линейки исследования у пушных зверей по диагностике, терапии и профилактики мастопатии, а также для создания комплексной системы защиты молочной железы у плотоядных от боленей. Перспективным следует считать разработку комбинированных способов лечения мастопатий у животных с комплексным применением цитостатиков, иммуномодуляторов в сочетании с селеноргангическими препаратами.

8. ЛИТЕРАТУРА

1. Аллен, В.Э. Полный курс акушерства и гинекологии кошек / В. Э. Аллен : пер. с англ. О. Суворова. – М.: Аквариум ЛТФ, 2002. – 448 с.
2. Амзельгрубер, В. Анатомия собаки и кошки / В. Амзельгрубер, Г. Беме. – М.: Аквариум, 2003. – 579 с.
3. Авдеенко, В.С. Диагностика и терапия мастопатии у собак / Д.А. Пустотин, А.С. Рыхлов, В.С. Авдеенко, Д.В. Кривенко // Аграрный научный журнал. 2014. № 8. – С. 35-38.
4. Барр, Ф. Ультразвуковая диагностика заболеваний собак и кошек / Ф. Барр : пер. с англ. З. Зарифова – М. : Аквариум ЛТД, 1999. – 206 с.
5. Белов, А.Д. Болезни собак и кошек: Справочник / А.Д.Белов, Е.П. Данилов, И.И. Дукур - М.: Агропромиздат, 1990. - 368с.: ил.
6. Беляков, И.М. Болезни кошек / И.М. Беляков, В. А. Лукьяновский // М.: Нива России, 1996. –349 с.
7. Бибина, И. Ю. Изменения биохимических показателей крови при неоплазиях молочных желёз у собак / И. Ю. Бибина // Материалы XIX Московского Междунар. конгресса по болезням мелких домашних животных. – М.: Издательский Дом. – 2011. – С. 86–87.
8. Бибина, И. Ю. Комплексное лечение рака молочной железы / И. Ю. Бибина, А. С. Рыхлов // Ветеринарная клиника. – № 6 (97). – 2010. – С.18–19.
9. Бибина, И. Ю. Комплексный подход к лечению рака молочной железы кошек / И. Ю. Бибина, А. С. Рыхлов // Вопросы нормативно–правового регулирования в ветеринарии. № 4 – 2010. – С. 59–60.
10. Бычков, В. И. Использование адьювантной иммунотерапии при лечении рака молочной железы у кошек / В. И. Бычков // Материалы 10–го Междунар. вет. Конгресса. – М., 2002. – С. 54–55.
11. Волкова, В.О. Основы гистологии с гистологической техникой / В.О. Волкова, Ю.К. Елецкий. – М., 1971. – 263 с.
12. Волков, С.В. Комплексные методы лечения опухолей молочной желе-

зы у кошек / С.В. Волков, Н.А. Татарникова // Аграрный вестник Урала, №11 (53), 2008. - С.34-35

13. Гиршов, А.В. Новообразования головного мозга собак и кошек / А.В. Гиршов, А.В. Албул // СПб.: Ветеринарный Петербург, №2, 2013. - С.2-8

14. Голубева, В.А. Цитологический метод исследования в диагностике опухолевых заболеваний кошек / В.А. Голубева, Е.А.Голубев // Тез. 6-й Междунар. конф. по проблемам ветеринарной медицины мелких домашних животных. – М., 1998. – С. 71.

15. Горинский, В.И. Ретроспективный анализ распространения онкологических заболеваний у собак / В.И. Горинский, В.В. Салаутин // Казань: Ученые записки Казанской государственной академии ветеринарной медицины, Т.223 (III), 2015. - С.48-51.

16. Горинский, В.И. Неoadьювантная системная терапия препаратом «Лигфол» цистоаденомы молочной железы у кошек / В.И. Горинский, В.В. Салаутин, С.Е. Салаутина // Саратов: Саратовский ГАУ, Аграрный научный журнал, №2, 2016. - С.7-9.

17. Горинский, В.И. Ретроспективный анализ распространения новообразований молочной железы у кошек / В.И. Горинский, В.В. Салаутин // СПб.: Сборник публикаций научного журнала "Globus" по материалам XII международной научно-практической конференции: «Достижения и проблемы современной науки» г. Санкт-Петербурга: сборник со статьями, 2016. - С.25-29.

18. Голубева, В. А. Рак молочных желез кошек (гистогенез, морфология и лечебный патоморфоз): автореф. дис. ... канд. биол. наук. / В. А. Голубева. – М.,

19. Гоф, А. Породная предрасположенность к заболеваниям у собак и кошек / А. Гоф, А. Томас - М.: ООО «Аквариум-Принт», 2005. - 448 с.

20. Дюльгер, Г. П. Нарушения полового цикла самок. / Г.П. Дюльгер, Г.А. Бурова, М.: Ветеринар, 2000. – С. 6, 18–20.

21. Дюльгер, Г.П. Современные средства контрацепции и прерывания незапланированной беременности у кошек / Г.П. Дюльгер, Г.А. Бурова, М.: Ветеринар, 2000. – С. 3, 38–40.

22. Забежинский, М. А. Классификация опухолей домашних животных по системе TNM / М. А. Забежинский, О. К. Суховольский // Ветеринария. – 1997.
23. Заболотская, Н.В. Ультразвуковая маммография /Н.В. Заболотская, В.С. Заболотский - М.: «Медицинская газета», 1997. - С. 104
24. Ибишов, Д.Ф. Сравнительная характеристика различных видов анестезии при овариогистерэктомии у кошек / Д.Ф. Ибишов, А.В.Белов // Омск: «Литера», Материалы Международной научно-практической конференции «Актуальные вопросы ветеринарной хирургии», 5 февраля 2016. - С.83-87
25. Имянитов, Е.Н. Эпидемиология и биология опухолей почки / Е.Н. Имянитов // СПб.: ГУН НИИ онкологии им. проф. Н.Н. Петрова, Практическая онкология, Т.6, № 3. - 2005. - С.137-140
26. Йин, С. Полный справочник по ветеринарной медицине мелких домашних животных / С. Йин - М.: ООО «Аквариум-Принт», 2008. - 1024 с.: ил.
27. Козлов, Н.А. Опухоли головного мозга у собак и кошек [электронный ресурс] / Н.А. Козлов, С.Е. Крышкина // Центр ветеринарной неврологии и нейрохирургии, 2016
28. Корман, Д.Б. Основы химиотерапии / Д.Б. Корман. – М.: Практическая медицина, 2006. – 503 с.
29. Кузнецова, А.Л. Анализ эффективности различных методов лечения фибросаркомы у кошек на примере четырех протоколов / А.Л. Кузнецова, М.В. Родионов, М.А. Шиндина // М.: ООО «Издательство «Логос Пресс», Российский ветеринарный журнал, МДЖ, №3, 2015. - С.12-15
30. Куприянова, Е.П. Эндоскопическая диагностика метастатического процесса при опухолях молочной железы / Е.П. Куприянова, М.О. Собещанская. – М.: Вестник РУДН, 2001. – № 6. – С. 113–115.\
31. Лаковников, Е. А. Кудряшов А.А. Анализ исследования биоптатов собак и кошек / Е. А. Лаковников, А. А. Кудряшов // Ветеринарная практика. – 1999. – 1(7). – С. 16–18.
32. Леонард, Р.А. Гломерулонефриты кошек: современные методы диагностики, лечения и профилактики / Р.А. Леонард - Челябинск: PURINA, 2010. -

75с.: ил.

33. Летьгин, В.П. Лечение доброкачественных и злокачественных заболеваний молочной железы / В.П. Летьгин [и др.]. – М., 1997. – С. 13–140.

34. Лозовская, Е.А. Мониторинг онкологических заболеваний мелких домашних животных в условиях города Иркутска / Лозовская, Е.А., Силкин И.И. // Вестник ИрГСХА, № 51, 2012. - С. 89-94.

35. Лозовская, Е.А. Морфологическая характеристика злокачественных опухолей молочной железы у собак, содержащихся в условиях города Иркутска / Е.А.Лозовская, И.И. Силкин // Вестник ИрГСХА, № 53, 2012. - С. 84-88.

36. Лозовская, Е.А. Перспективы применения нанокompозита серебра при лечении онкологических заболеваний мелких домашних животных / Е.А.Лозовская, И.И. Силкин // ИрГСХА, Региональная научно -практическая конференция "Современные проблемы и перспективы развития АПК", 25-27 февраля 2014 г. - С. 48-51

37. Маннион, П. Ультразвуковая диагностика заболеваний мелких домашних животных / П. Маннион - М.: «Аквариум-Принт», 2008. - 320 с.: ил.

38. Мартынов, А.Н. Хирургические методы лечения фиброзно–кистозной болезни молочной железы у собак / А.Н., Мартынов, М.В. Гамазина, В.Г. Турков // Международный вестник ветеринарии. – СПб, 2009. – №4. – С. 70–71.

39. Мартынов, А.Н. Дисгормональные дисплазии молочной железы у собак /А.Н. Мартынов, В.Г. Турков // Труды Кубанского государственного университета. Серия: Ветеринарные науки. – Краснодар, 2009. – Ч.2. – С. 194–195.

40. Мартынов, А.Н. Возможные причины гиперпродукции пролактина у собаке дисгормональными дисплазиями молочной железы / А.Н. Мартынов, Ю.С. Мартынова //Современные проблемы развития АПК в работах молодых ученых и студентов ФГОУ ВПО «Ивановская ГСХА им. Академика Д.К. Беляева» – Иваново, 2010 – С. 103–104.

41. Мартынов, А.Н. Дисгормональные диспозии молочной железы у собак: Автореф. дис. ... канд. вет. наук / А.Н.Мартынов. – Воронеж, 2012. – 19 с.

42. Маурчева, В.Н. Комплексный подход к системе диагностики и лече-

ния злокачественных неоплазий кожи у плотоядных: автореф. дис. ... канд. вет. наук: 16.00.01, 16.00.02 / Маурчева Валентина Николаевна - Саратов, 2007. - 22 с.

43. Моисеев, А. Н. Рекоферон-гамма: применение у мелких домашних животных / А.Н. Моисеев, П.И. Барышников, Е.Д. Сахарова, И.В. Духовлинов, А.А. Резяпкин - СПб: Альтер Эго, 2016. - 24 с.

44. Мищенко, С.Н. Опухоли молочной железы у собак: Автореф. дис. ... канд. вет. наук / С.Н.Мищенко. – Персиановка, 2001. – 19 с.

45. Мищенко, С.Н. Влияние ангиогенеза на процесс метастазирования опухолей молочных желез у кошек. Тубулоретикулярные структуры в клетках опухолей молочных желез кошек, выявленные электронной микроскопией/С.Н. Мищенко, А.Э. Мационис // Материалы 10–го Междунар. вет. конгресса. – М., 2002. – С. 46–50.

46. Мустафина, Л.В. Влияние рецепторов эстрадиола– 17бэтта и прогестерона в спонтанных опухолях молочных желез у собак / Л.В. Мустафина // Материалы 10–го Междунар. вет. конгресса. – М., 2002. – С. 12–13.

47. Немкова, О.С. Клинико-морфологическая диагностика новообразований молочной железы у кошек / О.С. Немкова, Н.В. Донкова // Краснодар: Вестник КрасГАУ, №1, 2012. - С.143-146

48. Оноприев, В.И. Предраковые заболевания молочной железы. Морфология, клиника, диагностика и лечение предопухолевых процессов и опухолей / В.И. Оноприев, В.П. Элозо. – Краснодар. –1981. – С. 73–75.

49. Онкологические заболевания мелких домашних животных / под ред. Р. Уайда; пер. с англ. Е. Б. Махиянова. – М.: ООО «Аквариум ЛТД», 2003. – 352 с.

50. Патерсон, С. Кожные болезни кошек / С. Патерсон - М.: «Аквариум Принт», 2014. - 168с.: ил.

51. Панина, Н.П. Роль гиперэстрогенизации организма в развитии гормонозависимых и гормононезависимых опухолей молочной железы: дис. ... канд. биол. наук 14.00.14 АМН СССР БОНД / Н. П. Панина. – М., 1985. – 200 с.

52. Пенник, Д. Атлас по ультразвуковой диагностике. Исследование у со-

бак и кошек /Д. Пенник, М.А. д'Анжу - М.: «Аквариум Принт», 2015. - 504 с.:ил.

53. Переводчикова, Н.И. Руководство по химиотерапии опухолевых заболеваний / Н.И. Переводчикова. – М.: Практическая медицина, 2005. – С. 249–254.

54. Петров, А.В. Влияние проспидина на функциональную активность иммунокомпетентных клеток в культуре / А.В. Петров, Н.В. Пигарева, А.С. Симбирцев // Цитокины и воспаление. – 2006. – № 2.

55. Платинский, Л.В. Возможности иммунотерапии в онкологической практике / Л.В. Платинский, В.В. Брюзгин, Ю.И. Подистов // М.: РОНЦ им. Н.Н. Блохина РАМН, Российский биотерапевтический журнал №4. том 7, 2008. - С.86-94

56. Полиматиди, В.О. Возможности лекарственной терапии лимфомы кошек по схеме COP (винкристин, циклофосфан, преднизолон) / В.О. Полиматиди, М.Н. Якунина, А.Л. Кузнецова, А.А. Шимширт // М.: ООО «Издательство «Логос Пресс», Российский ветеринарный журнал, МДЖ, №3, 2014 - С.12-14

57. Пристман, Т. Дж. Практическая химиотерапия злокачественных опухолей / Т. Дж. Пристман. – М.: Практическая медицина, 2011. – 192 с.

58. Ричард, А. С. Уайт Онкологические заболевания мелких домашних животных / А. С. Уайт Ричард. – М.: Аквариум, 2003. С. 60–61, 107.

59. Рыхлов, А.С. Восстановление плодовитости у собак при трансмиссивной венерической саркоме: автореф. дис. ... канд. вет. наук / А. С. Рыхлов. – Саратов, 2004. – 23 с.

60. Сидоренко, А.С. Диагностическая ценность различных способов биопсии опухолей молочной железы / А. С. Сидоренко, Г. Е. Товстолыткин, С. С. Брюшков // Клиническая радиобиология, достижения и перспективы: тез. докл. конф. – Душанбе, 1986. – С. 75–76.

61. Соколова, Т.М. Активность генов системы интерферона в клетках аденокарциномы толстого кишечника НСТ-116: регуляция рекомбинантными интерферонами-альфа-2 из бактериальных и растительных продуцентов / Т.М.

Соколова, Е.Н. Кособокова, А.Н. Шувалов // М.: РОНЦ им. Н.Н. Блохина РАМН, Российский биотерапевтический журнал №3 том 12, 2013. - С.39-44

62. Старченков, С.В. Болезни собак и кошек. Комплексная диагностика и терапия: учеб. пособие / С.В. Старченков, А.А. Стекольников, Р.М. Васильев, Н.В. Головачева - СПб.: СпецЛит, 2013. - 925 с.: ил.

63. Стрельников, А.А. Возрастная.породная и патогистологическая характеристика спонтанных опухолей молочной железы у кошек / А.А. Стрельников, Е. В. Антонова. – Материалы 8–го Междунар. конгресса по проблемам вет. мед. – М., 2000. – С. 260–262.

64. Стуруа, Н. Т. Эндокринные аспекты диффузной фиброзно– кистозной мастопатии: дис. ... канд. мед. наук: 14.00.03. / Н. Т. Стуруа. – М., 1983. – 131 с.

65. Суховольский, О.К. Опухоли молочных желез собак: автореф. дис. ... канд. вет. наук / О.К. Суховольский. – СПб., 1994. – 18 с.

66. Татарникова, Н. А. Оперативное лечение опухолей животных и их гистологическая характеристика / Н.А. Татарникова, М.Г. Чегодаева // Оренбург: Известия ОГАУ, №6 (38), 2012. - С.94-95

67. Татарникова, Н. А. Влияние канцерогенных факторов окружающей среды на развитие онкологических заболеваний у животных / Н.А. Татарникова, М.Г. Чегодаева // Оренбург: Известия ОГАУ, №5 (43), 2013. - С.92-94

68. Терехов, П.Ф. Ветеринарная клиническая онкология / П. Ф. Терехов. – М.: Колос, 1983. – 208 с.

69. Трофимцов, Д.В. Онкология мелких домашних животных /Д.В. Трофимцов, И.Ф. Вилковский, М.А. Аверин с соавт. - М.: «Научная Библиотека», 2017. - 574с.

70. Федотова, О.Ю. Случаи плоскоклеточного рака глаза у собаки и кошки / О.Ю. Федотова, А.Л. Кузнецова, О.А. Глебова, Д.Е. Митрушкин // М.: ООО «Издательство «Логос Пресс», Российский ветеринарный журнал, МДЖ, №4, 2015 - С.32-35

71. Фентон, Р. Клеточная биология злокачественных новообразований [электронный ресурс] / Р. Фентон, Д. Лонго // Биология и медицина, 2002.

72. Филиппов, Ю.А. Новое в лечении собак со спонтанными новообразованиями молочной железы / Ю.А. Филиппов // Сб. науч. тр. МГАВМБ им. К.И. Скрябина. – М., 1994. – С. 16–17.

73. Фомичева, Д.В. Возможности адъювантной химиотерапии рака молочной железы у кошек /Д.В. Фомичева, Е.М. Концевая // М.:Сборник тезисов 4-й всероссийской конференции по вопросам онкологии и анестезиологии мелких домашних животных, 2008. - С.28-29

74. Фомичёва, Д. В. Хирургическое лечение и послеоперационная химиотерапия опухолей молочных желёз у кошек: Автореф. дис. ... канд. вет. наук / Д.В. Фомичева. – М., 2010. – 18 с.

75. Фриц, Д. Что дает цитология в ветеринарии / Д. Фриц // Ветеринар. – 2000. – № 5. – С. 28–30.

76. Ханхасыков, С.П. Морфологические методы диагностики опухолей у собак / С.П. Ханхасыков // Вестник Бурятской ГСХА им. В.Р. Филиппова. № 1 (26), 2012. - С. 195-197.

77. Ханхасыков, С.П. Возможности цитологического метода при диагностике новообразований у животных / С.П. Ханхасыков // Барнаул: Аграрная наука - сельскому хозяйству: материалы УШМеждународной научно-практической конференции (6-7 февраля 2013 года). Кн. 3., 2013. - С.419-420.

78. Ханхасыков, С.П. Онкологические заболевания собак в экологических условиях г. Улан-Удэ / С.П. Ханхасыков, В.О. Косинская, А.С. Тихенко // Казань: Ученые записки Казанской государственной академии ветеринарной медицины им. Н.Э. Баумана. Выпуск № 222 (2),2015. - С.236-239

79. Хиггинс, К. Расшифровка клинических лабораторных анализов / К. Хиггинс.– М.: Бином Лаборатория знаний, 2006. – С. 173–193.

80. Чандлер, Э.А. Болезни кошек / Э.А. Чандлер, К.Д. Гаскелл, Р.М. Гаскелл - М.: Аквариум Принт, 2011. - 688с.: ил.+24 стр. цв. вкл.

81. Чеботарев, Е. Е. Роль выключения функции яичников в комплексной терапии рака молочной железы / Е. Е. Чеботарев [и др.] // Новый хирургический архив. – 1957. – № 3. – С. 14–18.

82. Черемисинов, А. Г. Структурно– функциональные особенности яичников животных в норме и патологии / А. Г. Черемисинов // Материалы Всерос. науч.– метод. конф. – Воронеж, 1993. – 96 с.

83. Чумаченко, Л.А. Молочная железа и эндокринный гомеостаз / Л. А. Чумаченко, О. К. Хмельницкий, И. П. Шлыков. – Воронеж, 1987. – 128 с.

84. Шабанов, А.М. Ультразвуковая диагностика внутренних болезней мелких домашних животных / А.М. Шабанов, А.И. Зорина, А.А. Ткачев-Кузьмин, Н.М. Зуева, Н.А. Кайдановская - М.: КолосС, 2005.-138с.

85. Шишков, В.П. Опухоли. Патологическая анатомия сельскохозяйственных животных / В.П. Шишков, А.А. Стрельников. – .: Колос, 1995. – С. 173–198.

86. Южакова, Д.В. Иммуноterapia злокачественных новообразований (обзор) / Д.В. Южакова, М.В. Ширманова, Т.Ф. Сергеева, Е.В. Загайнова, К.А. Лукьянов // Нижний Новгород: ГОУ ВПО НижГМА Росздрава. Современные технологии в медицине, том 8, №1, 2016 - С. 173-182

87. Юрашко, К.В. Современные аспекты применения таксотера при диссеминированном раке молочных желёз: Автореф. дис. ... канд. мед. наук / К. В. Юрашко. – М., 2008. – 20 с.

88. Якунина, М.Н. Рак молочной железы у собак и кошек / М.Н. Якунина, В.А. Голубева, Д.В. Гаранин - М.: "КолосС", 2010. - 80 с.

89. Якунина, М.Н. Лимфома (лимфосаркома) / М.Н. Якунина // М: Ветеринария, №4, 2016. - С.77-79

90. Якунина, М.Н. Современный подход к лекарственной терапии спонтанного рака молочной железы у собак и кошек / М.Н. Якунина // М.: ООО «Издательство «Логос Пресс», Российский ветеринарный журнал, МДЖ, №2, 2014. - С.38-41

91. Якунина, М.Н. Ретроспективный анализ эффективности адьювантной химиотерапии доксорубицином спонтанного рака молочной железы собак и кошек / М.Н. Якунина // Сб. тез. 6–й Всерос. конф. по вопросам онкологии и анестезиологии мелких домашних животных. – М., 2010. С. 6–7.

92. 104. Якунина, М.Н. Эффективность таксотера при лечении диссеми-

нированного рака молочной железы собак и кошек / М.Н. Якунина // Российский ветеринарный журнал. – 2010.– № 4. – С. 10–12.

93. Argyle, D.J. Decision Making in Small Animal Oncology / D.J Argyle, M.J. Brearley, M.M. Turek - B.: Wiley-Blackwell. 2008. - P.408

94. Antuofermo, E. Spontaneous mammary intraepithelial lesions in dogs—a model of breast cancer / E. Antuofermo, M.A. Miller, S. Pirino // USA: Cancer Epidemiol Biomarkers Prev, 16 (11), 2007. - P.2247-2256

95. Arnesen, K. Hundekreftregisteret i Norge 1990-1998 Rapport om prosjektet Kreft hos hund [электронный ресурс] / K. Arnesen, H.Gamlem, E. Glatte, J. Gron-dalen, L. Moe, K. Nordstoga // Norsk Veterinaertidsskrift, 112,3, 2000. – Режим доступа: http://www.kreftforskning-hund.no/uploads/arnesen_nvt.pdf

96. Benjamin, S.A. Classification and behavior of canine mammary epithelial neoplasms based on life-span observations in beagles [электронный ресурс] / S.A. Benjamin, A.C. Lee, W.J. Saunders // Vet Pathol, 1999. – Режим доступа: <http://journals.sagepub.com/doi/pdf/10.1354/vp.36-5-423>

97. Bomhard, von D. Praxis der Onkologie bei Hund und Katze / von D. Bomhard - Stuttgart: In Nolte I & Nolte Epidemiologie. Enke, 2001.- P.23

98. Bonnett, B.N. Mortality in over 350,000 Insured Swedish dogs from 1995-2000: I. Breed-, Gender-, Age- and Cause-specific Rates [электронный ресурс] / B.N. Bonnett, A. Egenvall, P. Olson // Acta Vet Scand, 46 (3), 2005. - Режим доступа: <https://www.ncbi.nlm.nih.gov/pmc/articles/PMC1624819/>

99. Bonnett, B.N. Age patterns of disease and death in insured Swedish dogs, cats and horses [электронный ресурс] / B.N. Bonnett, A. Egenvall // J Comp Pathol, 2010. – Режим доступа: https://www.researchgate.net/publication/40026254_Age_Patterns_of_Disease_and_Death_in_Insured_Swedish_Dogs_Cats_and_Horses

100. Borrego, J.F. Treatment of feline mammary tumours using chemotherapy, surgery and a COX-2 inhibitor drug (meloxicam): a retrospective study of 23 cases (2002-2007) / J.F. Borrego, J.C. Cartagena, J. Engel // PubMed Journals, Veterinary and Comparative Oncology, 2009. - P.213-221

101. Bolduzsar, H. Studies on canine mammary tumors age. seasonal and

breed distribution / H. Bolduzsar [et al]. – Acta Veterinaria Hungarica Department of Physiology Obstetrics, and Outpatient Clinic, University of Veterinary Science. – 1991. – 17с

102. Bruun, E.T. Контроль эструса у кошек с помощью медроксипрогестеронацетата (МПА) и возникновение опухолей молочных желез / E.T. Bruun // Dan. Veterinaertidsskr. – 1996. – № 12. – С. 523–526.

103. Burrai, G.P. Spontaneous feline mammary intraepithelial lesions as a model for human estrogen receptor - and progesterone receptor-negative breast lesions [электронный ресурс] / G.P. Burrai, S.I. Mohammed, M.A. Miller, V. Marras, S. Pirino, M.F. Addis, S. Uzza, E. Antuofermo // BMC Cancer, 2010. – Режим доступа: <https://bmccancer.biomedcentral.com/articles/10.1186/1471-2407-10-156>

104. Chang, C.C. Evaluation of hormone receptor expression for use in predicting survival of female dogs with malignant mammary gland tumors / C.C. Chang C.C, M.H. Tsai, J.W. Liao // J Am Vet Med Assoc., 2009.-P.391-396

105. Chandler, E.A. Feline medicine and therapeutics / edited by E.A. Chandler, C.J. Gaskell, R.M. Gaskell - for the British Small Animal Veterinary Association, «Blackwell Publishing», 2004. - P.766

106. Cortesi, B. Vorkommen von Erbkrankheiten bei in der Schweiz gehaltenen Hunderassen - epidemiologische Studie am Patientengut des Tierspitals Zurich / B.Cortesi // Zurich: Vet Diss, 1999. - P.11

107. Day, M. J. Veterinary Immunology Principles and Practice / M.J. Day, R.D. Schultz // L.: Manson publishing: the veterinary press, 2011. - P.203-214

108. de las Mulas, J.M. Immunohistochemical analysis of estrogen receptors in feline mammary gland benign and malignant lesions: comparison with biochemical assay [электронный ресурс] / J.M. de las Mulas, M. van Niel, Y. Millan // Domestic Animal Endocrinology, 2000. - Режим доступа: [http://www.domesticanimalendocrinology.com/article/S0739-7240\(99\)00067-3/pdf](http://www.domesticanimalendocrinology.com/article/S0739-7240(99)00067-3/pdf)

109. de las Mulas, J.M. Progesterone receptors in normal, dysplastic and tumorous feline mammary glands. Comparison with oestrogen receptors status / J.M. de las Mulas, M. van Niel, Y. Millan // The Official Journal of the Association for

Veterinary Teaching and Research Work, Research in Veterinary Science, 2002. - P.153-161

110. de las Mulas, J.M. Oncogene HER-2 in canine mammary gland carcinomas: an immunohistochemical and chromogenic in situ hybridization study / J.M. de las Mulas, J. Ordas, Y. Millan // US National Library of Medicine National Institutes of Health, Breast Cancer Res Treat, 2003. - P.363-367

111. de Las Mulas, J.M. A prospective analysis of immunohistochemically determined estrogen receptor alpha and progesterone receptor expression and host and tumor factors as predictors of disease-free period in mammary tumors of the dog [электронный ресурс] / J.M. de Las Mulas, Y. Millan, R. Dios // Vet Pathol, 2005. – Режим доступа: <https://www.ncbi.nlm.nih.gov/pubmed/15753474>

112. Dickson, R.B. UCLA colloquium. New insights into breast cancer: the molecular biochemical and cellular biology of breast cancer [электронный ресурс] / R.B. Dickson, M.E. Lippman, D. Slamon // Cancer Res, 1990. - Режим доступа: <http://cancerres.aacrjournals.org/content/50/14/4446.long>

113. Dobson, J.M. Canine neoplasia in the UK: estimates of incidence rates from a population of insured dogs / J.M. Dobson, S. Samuel, H. Milstein // J Small Anim-Pract, 2002.- P.43

114. Donatas, S. Pathomorphological analysis of the most common canine skin and mammary tumors / S. Donatas, A. Pockevicius, P. Maciulskis, V. Simkiene, L. Zorgevica-Pockevica // National Food and Veterinary Risk Assessment Institute, 2015.- P.63-70

115. Dupont, J. Insulin-like growth factor 1 and oestradiol promote cell proliferation of MCF-7 breast cancer cells: new insights into their synergistic effects [электронный ресурс] / J. Dupont, D. Le Roith // Mol Pathol, 2001. – Режим доступа: <https://www.ncbi.nlm.nih.gov/pmc/articles/PMC1187053/>

116. Egenvall, A. Incidence of and survival after mammary tumors in a population of over 80,000 insured female dogs in Sweden from 1995 to 2002 [электронный ресурс] / A. Egenvall, B.N. Bonnett, P. Ohagen // Prev Vet Med, 2005.- Режим доступа: <http://www.sciencedirect.com/science/article/pii/S0167587705000383>

117. Egenvall, A. Morbidity of insured Swedish cats during 1999 - 2006 by age, breed, sex, and diagnosis [электронный ресурс] / A. Egenvall, B.N. Bonnett, J. Haggstrom // J Feline Med Surg, 2010. – Режим доступа: <http://journals.sagepub.com/doi/10.1016/j.ifms.2010.08.008>

118. Gabor, L.J. Clinical and anatomical features of lymphosarcoma in 118 cats [электронный ресурс] / L.J. Gabor, R. Malik, P.J. Canfield // Aust Vet J, 1998. - Режим доступа: <https://www.ncbi.nlm.nih.gov/pubmed/9862061>

119. Gama, A. Identification of molecular phenotypes in canine mammary carcinomas with clinical implications: application of the human classification [электронный ресурс] / A. Gama, A. Alves, F. Schmitt // Virchows Arch, 2008. – Режим доступа: <https://link.springer.com/article/10.1007/s00428-008-0644-3>

120. Garrett, L.D. Common Neoplastic Skin Lesions in Dog & Cats / L.D. Garrett // Today's veterinary practice, January/February, 2016. - P.28-34

121. Gross, T.L. Skin diseases of the dog and cat. Clinical and Histopathologic Diagnosis / T.L. Gross, P.J. Ihrke, E.J. Walder, V.K. Affolter. - British, «Blackwell Science Ltd», 2005. - P. 895

122. Hamelers, I.H. Synergistic proliferative action of insulin-like growth factor I and 17 betaestradiol in MCF-7S breast tumor cellseКТроHHbm ресурс] / I.H. Hamelers, R.F. van Schaik, H.A. van Teeffelen // Exp Cell Res, 2002. – Режим доступа: http://www.sciencedirect.com/science/article/pii/S00144827019_543087via%3Dihub

123. Hahn, K.A. Veterinary oncology (The practical veterinarian) / K.A. Hahn. - Includes bibliographical references and index, 2002. - P.318

124. Hellmet, E. The pathogenesis of canine mammary tumors / E. Hellmen // Cancer J. – 1996. – № 6. – P. 282–286.

125. Hsu, W.L. Increased survival in dogs with malignant mammary tumours over expressing HER-2 protein and detection of a silent single nucleotide polymorphism in the canine HER-2 gene [электронный ресурс] / W.L. Hsu, H.M. Huang, J.W. Liao // Veterinary Journal, 2009. Режим доступа: <http://www.sciencedirect.com/science/article/pii/S1090023307003589>

126. Illera, J.C. Steroids and receptors in canine mammary cancer [электронный ресурс] / J.C. Illera, M.D. Perez-Alenza, A. Nieto // Steroids, 2006. - Режим доступа: <http://www.ucm.es/data/cont/docs/345-2013-11-08-canine carcinoma tumor hormones.pdf>

127. Jacobs, T.M. Mammary adenocarcinomas in three male cats exposed to medroxyprogesterone acetate (1990-2006) / T.M. Jacobs, B.R. Hoppe, C.E. Poehlmann // American Association of Feline Practitioners, catsINK, Canada, J Feline Med Surg, 2010.- P.169-174

128. Jas, D. Adjuvant immunotherapy of feline injection-site sarcomas with the recombinant canarypox virus expressing feline interleukine-2 evaluated in a controlled monocentric clinical trial when used in association with surgery and brachytherapy / D. Jas, C. Soyer, P. De Fornel-Thibaud, F. Oberli, D. Vernes, P.M. Guigal, H. Poulet, P. Devauchelle // Trials in Vaccinology, № 4, 2015.- P. 1-8

129. Kenneth, M. How I treat canine mammary gland tumors [электронный ресурс] / M. Kenneth // The North American Veterinary Conference. Published in IVIS with the permission of the NAVC, 2005. - Режим доступа: <http://www.ivis.org/proceedings/navc/2005/SAE/274.pdf?LA=1>

130. Kessler, M. Kleintieronkologie: Diagnose und Therapie von Tumorerkrankungen bei Hunden und Katzen / M. Kessler - Enke Verlag in MVS Medizinverlage Stuttgart GmbH & Co, 2013. - P.552

131. Klopffleisch, R. Molecular carcinogenesis of canine mammary tumors: news from an old disease [электронный ресурс] / R. Klopffleisch, H. von Euler, G. Sarli // Vet Pathol, 2011. - Режим доступа: <http://journals.sagepub.com/doi/10.1177/0300985810390826>

132. Laban, C. The GH-IGF-I axis and breast cancer / C. Laban, S.A. Bustin, P.J. Jenkins // Trends Endocrinol Metab, 2003. - P.28-34

133. Loretto, A.P. Clinical, pathological and immunohistochemical study of feline mammary fibroepithelial hyperplasia following a single injection of depot medroxyprogesterone acetate / A.P. Loretto, M.R. Ilha, J. Ordas // American Association of Feline Practitioners, catsINK, Canada, J Feline Med Surg, 2005. -P.43-52

134. Louwerens, M. Feline lymphoma in the post-feline leukemia virus era/ M. Louwerens, C.A. London, N.C. Pedersen // J Vet Intern Med, 2005. -P.329-335

135. Lund, E. Epidemiology of periodontal disease in older cats / E. Lund // Published in IVIS with the permission of the editor. Veterinary Focus №3, 2012. - P.23-24

136. McCartan, L. Oral neoplasia - an overview / L. McCartan, D. Argyle // Published in IVIS with the permission of the editor. Veterinary Focus №3.2012. - P.10-16

137. McNeill, C.J. Evaluation of Adjuvant Doxorubicin-Based Chemotherapy for the Treatment of Feline Mammary Carcinoma / C.J. McNeill, K.U. Sorenmo, F.S. Shofer// J Vet Intern Med. 2009. - P.123-129.

138. Millanta, F. Comparison of steroid receptor expression in normal, dysplastic, and neoplastic canine and feline mammary tissues [электронный ресурс] / F. Millanta, M. Calandrella, G. Bari // Res Vet Sci, 2005. Режим доступа: <http://www.sciencedirect.com/science/article/pii/S003452880500042> Hvia%3Dihub

139. Millanta, F. Steroid hormone receptors in normal, dysplastic and neoplastic feline mammary tissues and their prognostic significance / F. Millanta, M. Calandrella, I. Vannozzi // British Veterinary Association, Veterinary Record, 2006. - P.821-824

140. Misdorp, W. Histological classification of mammary tumors of the dog and the cat / W. Misdorp, R.W. Else, E. Hellmen // American Registry of Pathology. Armed Forces Institute of Pathology. Washington DC. V.7., 1999. - P.11-15

141. Misdorp, W. Tumors of the mammary gland [электронный ресурс] / W. Misdorp // In Meuten D.J., editor: Tumors in domestic animals, ed 4, «Blackwell Publishing, Iowa State Press., 2002. - Режим доступа: <http://onlinelibrary.wiley.com/doi/10.1002/9780470376928.fmatter/pdf>

142. Mitsis, D. Current Immunotherapies for Sarcoma [электронный ресурс] / D. Mitsis, V. Francescutti, J. Skitzki // Clinical Trials and Rationale. Hindawi Publishing Corporation Sarcoma Volume, 2016.- Режим доступа: <http://dx.doi.org/10.1155/2016/9757219>

143. Mol, J.A. Mammary growth hormone and tumorigenesis-lessons from the dog [электронный ресурс] / J.A. Mol, I.S. Lantinga-van Leeuwen, E. van Garderen // Vet Q, 1999. Режим доступа: <http://www.tandfonline.com/doi/pdf/10.1080/01652176.1999.9695004?needAccess=true>
144. Moore, A. S. Oncology for veterinary technicians and nurses / A.S. Moore, A.E. Frimberger // A John Wiley & Sons, Inc., 2010. - P.264-272
145. Morgan, J. P. Atlas of Radiology of the Traumatized Dog and Cat / J.P. Morgan, P. Wolvekamp // Bibliographic information published by Die Deutsche Bibliothek. Schlutersche Verlagsgesellschaft mbH & Co. KG. 2004. - P.557
146. Morris, J. Small Animal Oncology / J. Morris, J. Dobson. - British, «Blackwell Science Ltd», 2001.- P.1-3
147. Morrison, W.B. Lymphoma in dogs and cats / W.B. Morrison // Includes bibliographical references. Teton NewMedia. 2005. - P.140
148. Network NCC: Clinical practice guidelines in oncology-version 2.2006 [электронный ресурс] / National Comprehensive Cancer Network, Inc. 2006. Режим доступа - https://www.nccn.org/professionals/physician_gls/f_guidelines.asp
149. Nieto, A. Immunohistologic detection of estrogen receptor alpha in canine mammary tumors: clinical and pathologic associations and prognostic significance [электронный ресурс] / A. Nieto, L. Pena, M.D. Perez-Alenza // Vet Pathol, 2000. – Режим доступа: <http://journals.sagepub.com/doi/10.1354/vp.37-3-239>
150. North, S. Introduction to Small Animal Oncology / S. North, T. Banks - Elsevier Limited, 2009.- P.298
151. O'Brien, R.T. Thoracic Radiology for the Small Animal Practitioner / R.T. O'Brien - The Innovative Health Science Publisher, 2001. - P.149
152. Overley, B. Association between ovarihysterectomy and feline mammary carcinoma / B. Overley, F.S. Shofer, M.H. Goldschmidt // J Vet Intern Med, 2005. - P.560-563
153. Peres, Alneza M. D. Factors influencing the incidence and prognosis of canine mammary tumors / Peres Alneza M. D. Penal, del Castillo N., A.Z. Nieto // J Small Anim. Practik. –2000. – №.41.7. – P. 287–291.

154. Queiroga, F.L. Crosstalk between GH/IGF-I axis and steroid hormones (progesterone, 17betaestradiol) in canine mammary tumours / F.L. Queiroga, M.D. Perez-Alenza, G. Silvan // *J Steroid Biochem Mol Biol*, 2008. -P.76-82

155. Queiroga, F.L. Serum and intratumoural GH and IGF-I concentrations: prognostic factors in the outcome of canine mammary cancer / F.L. Queiroga, M.D. Perez-Alenza, G. Silvan // *Association for Veterinary Teaching and Research Work, Research in Veterinary Science*, 2010. - P. 396-403.

156. Rehm, S. Estrous cycle-dependent histology and review of sex steroid receptor expression in do reproductive tissues and mammary gland and associated hormone levels / S. Rehm, D.J. Stanislaus, A.M. Williams // *Birth Defects Res B Dev Reprod Toxicol*, 2007. -P.233-245

157. Risetto, K. Recent trends in feline intestinal neoplasia: an epidemiologic study of 1,129 cases in the veterinary medical database from 1964 to 2004 / K. Risetto, J.A. Villamil, K.A. Selting // *J Am Anim Hosp Assoc*, 2011. -P.28-36

158. Robinson, Ian. Изменяющаяся роль животных в обществе / Ian. Robinson // *Walrham Focus*. – 1999. – № 9.1. – P. 2–5.

159. Russo, J. The role of estrogen in the initiation of breast cancer / J. Russo, I.H. Russo // *J Steroid Biochem Mol Biol*, 2006. -P.89-96

160. Rutteman, G. Tumors of the mammary gland. In Withrow S., MacEwen E., editors: *Small animal clinical oncology*/ G. Rutteman, S. Withrow, E. MacEwen // *Elsevier Health Sciences*, 2006. - P.864

161. Simon, D. Postoperative adjuvant treatment of invasive malignant mammary gland tumors in dogs with doxorubicin and docetaxel / D. Simon, D. Schoenrock, W. Baumgartner // *J Vet Intern Med*, 2006. -P. 1184-1190

162. Skorupski, K.A. Clinical characteristics of mammary carcinoma in male cats /

K.A. Skorupski, B. Overley, F.S. Shofer // *J Vet Intern Med*, 2005. - P.52-55

163. Sorenmo, K.U. Canine mammary gland tumours: a histological continuum from benign to malignant; clinical and histopathological evidence / K.U. Sorenmo, V.M. Kristiansen, M.A. Cofone // *Vet Comp Oncol*, 2009. - P.162-172

164. Tamoxifen for early breast cancer: an overview of the randomized trials [электронный ресурс] / Early Breast Cancer Trialists' Collaborative Group, Lancet, 1998. – Режим доступа: <https://www.ncbi.nlm.nih.gov/pubmed/9605801>

Thorne, C. Cross talk between estrogen receptor and IGF signaling in normal mammary gland development and breast cancer [электронный ресурс] / C. Thorne, A.V. Lee // Breast Dis, 2003.- Режим доступа: <https://www.ncbi.nlm.nih.gov/pubmed/15687681>

165. Thuerlimann, B. Guidelines for the adjuvant treatment of postmenopausal women with endocrine-responsive breast cancer: past, present and future recommendations [электронный ресурс] / B. Thuerlimann, D. Koeberle, H.J. Senn // Eur J Cancer, 2007. – Режим доступа: <https://www.ncbi.nlm.nih.gov/labs/articles/17085045/>

166. van Garderen, E. Morphogenic and tumorigenic potentials of the mammary growth hormone/growth hormone receptor system [электронный ресурс] / E. van Garderen, J.A. Schalken // Mol Cell Endocrinol, 2002. – Режим доступа: <https://www.ncbi.nlm.nih.gov/pubmed/12431808>

167. Van Garderen, Evert Expression of growth hormone in canine mammary tissue and mammary tumors. Evidence for a potential autocrine iparacrine stimulatory loop / Evert Van Garderen [et al] // Amer. J. Pathol. – 1997. – № 4. – P. 1037–1047.

168. Vascellari, M. Animal tumour registry of two provinces in northern Italy: incidence of spontaneous tumours in dogs and cats [электронный ресурс] / M. Vascellari, E. Baioni, G. Ru // BMC Vet Res, 2009. - Режим доступа: <https://bmcvetres.biomedcentral.com/articles/10.1186/1746-6148-5-39>

169. Winer, E.P. American Society of Clinical Oncology technology assessment on the use of aromatase inhibitors as adjuvant therapy for postmenopausal women with hormone receptor-positive breast cancer: status report 2004 [электронный ресурс] / E.P. Winer, C. Hudis, H.J. Burstein // J Clin Oncol, 2005. – Режим доступа: <https://www.ncbi.nlm.nih.gov/pubmed/15545664>

170. Withrow, S.J. Small Animal Clinical Oncology 5th Edition / S.J. Withrow, D.M. Vail, R.L. Page. - by Saunders, an imprint of Elsevier Inc., 2013. - P.750.